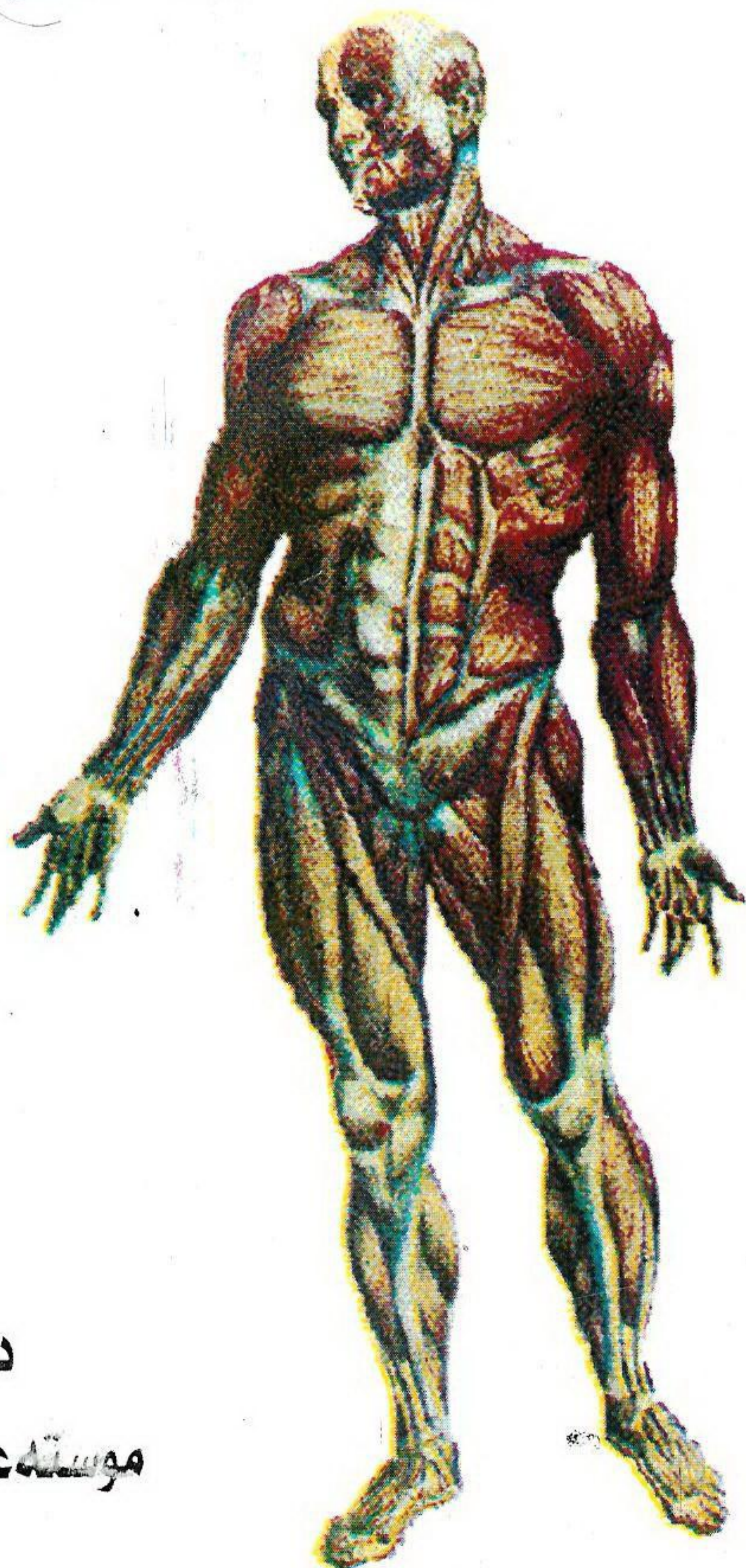




ئەتلەسى توپكارى لەشى مەرۆڭ

كوردى - ئىنگىلىزى



دانانى

موسىتەئىن لەيلانى

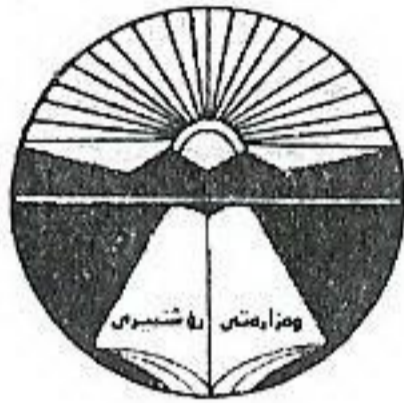ئەتەھەسى تۆيىكارى لەشى مەۋف
ATLAS OF THE
HUMAN ANATOMY

ئىنگلىزى - كرمانجى - سۆرانى

دانانى

مۆستەعىن لەيلانى

بە ھەولنى چالاک خراوەتە سەر تۆر chalakmuhamad@gmail.com



وەزارەتی روۆشنییری
بەرپۆه بەرایه تی گشتی روۆشنییری و هونەر
ت: ۲۲۳۰۲۷۳ - ۲۲۶۱۵۹۷

- کتیب : ئەتله سنی توپکاری لەشی مروّف
- زنجیره ی کتیب : ۱۷۵
- نووسەر : موسته عین له یلانی
- چاپ : یه کهم
- ژماره ی سپاردن به کتیبخانه ی نیشتمانی کوردستان : (۳۳۲) سالی ۲۰۰۴
- هونەرکاری بهرگ : ئاسۆ خالد
- هونەرکاری ناوه روۆک : جهلیل محهمه د
- سه رپه رشتی چاپ : محهمه د سه عید
- چاپ : بهرپۆه بەرایه تی چاپخانه ی روۆشنییری / هه ولیتر
- تیراژ : ۱۰۰۰ دانه
- نرخ : ۷۵۰ دینار

پيشه‌كى

زانست بوارىكى زۆر فراوانه و هممو لايه‌نى جوراوجۆرى ژيانى گرتۆته‌وه و هممو كاتىك له پيشكه‌وتندايه به تايبه‌تى له نيوهى سه‌دهى رابردوودا پيشكه‌وتنىكى زۆرى به خۆيه‌وه بينيوه. گه‌شه‌کردنى زمان رۆلىكى مه‌زنى هه‌يه و كلىلى ئه‌و پيشكه‌وتنه‌يه و هه‌روه‌ها زمان هۆيه‌كى گرنگه‌ بۆ ناسىنى نه‌ته‌وه. به‌لام مه‌رجى پيشكه‌وتن ئازادى و سه‌ر به‌خۆيى يه. به‌داخه‌وه نه‌ته‌وه‌كه‌مان تائىستاش ژىر ده‌سته ماوه‌ته‌وه و ئه‌وه‌ش كاريگه‌رييه‌كى وه‌هاى كر�ۆته سه‌ر كه‌لتوورو زمانه شرينه‌كه‌مان كه‌ ده‌رفه‌تتىكى وه‌هاى بۆ نه‌رەخساوه و چاوى به‌ گه‌شه‌کردن نه‌كه‌وتوو. ئه‌م راستىيه‌ش كاتى بۆ مرۆڤى كورد ده‌رده‌كه‌وى كه‌ تىكه‌لى هه‌ر جوره‌ زانستىك ده‌بىت تووشى گىروگرفت و كه‌موو كورى زمانى زكماكى ده‌بىت كه‌ ئه‌وه‌ش كاريگه‌رييه‌كى زۆر ده‌كاته سه‌ر تىگه‌يشتن له‌و بواره‌دا، چونكه‌ مرۆڤى كورد به‌ زمانى دايقى خۆى وشه‌ى هاوتاي نيه‌ بۆ ئه‌و وشه‌ بىگانانه. خۆم تووشى ئه‌و كيشه‌يه بووم له‌ چهند بوارىكدا به‌ هۆى كاره‌كه‌مه‌وه وه‌ك وه‌رگىرىك بۆ نموونه له‌ بوارى زانستى توپىكارى چونكه‌ تا ئىستا فه‌ره‌ه‌نگىكى توپىكارى فراوانم به‌ر چاوه‌ نه‌كه‌وتوو. بۆيه‌ من له‌ لاي خۆمه‌وه بريارى ئه‌وه‌مدا كه‌ بوارىك هه‌لبژىرم و كووششى به‌ره‌و پيش بردنى تىدا بكه‌م. ئه‌و بواره‌ش بوارى زانستى پزىشكى بوو، به‌لام له‌به‌رئه‌وه‌ى ئه‌و بواره‌ش زۆر لايانى ترو چنده‌ها لق و پۆپى ترى لىده‌بىته‌وه بۆيه‌ بريارمدا ته‌نها كار له‌ بوارى توپىكارى (ئه‌نه‌تۆمى anatomy) بكه‌م. جا هيوادارم هه‌لبژاردنه‌كه‌م سوود به‌خش بىت. هه‌ولى ئه‌وه‌م داوه‌ كه‌ به‌ زانستىانه‌ كاره‌كه‌م ئه‌نجام بده‌م له‌ سه‌ر ئه‌م فه‌ره‌ه‌نگه‌ تا له‌ زۆربه‌ى ئاسته‌كانى خويىندن، خويىندكاران سوودى لى وه‌ربگرن وه‌ك پله‌ى ناوه‌ندى و ئاماده‌يى و زانكو و دانىشگاي پزىشكىدا. هيوادارم به‌م فه‌ره‌ه‌نگه‌م به‌رديكم له‌ بناغه‌ى كووشكى زمانى كوردى دانابى و به‌شيكى كه‌مى له‌و كه‌لپنه‌ گه‌وره‌يه‌ى كه‌موو كورى زمانه شرينه‌كه‌مان پركرديته‌وه و هه‌روه‌ها بىته سه‌رچاوه‌يه‌كى به‌نرخ و رووناك بۆ فه‌ره‌ه‌نگىكى فراوانترو باشتتر. ئه‌م فه‌ره‌ه‌نگه‌ به‌ زمانى سويدى ئاماده‌يه بۆ چاپ كردن و به‌ زمانى ئه‌لمانىش ئىستا له‌ وه‌رگىراندايه.

موسته‌عين له‌يلانى
يۆنشۆپىنگ - سويد

٢٠٠٠



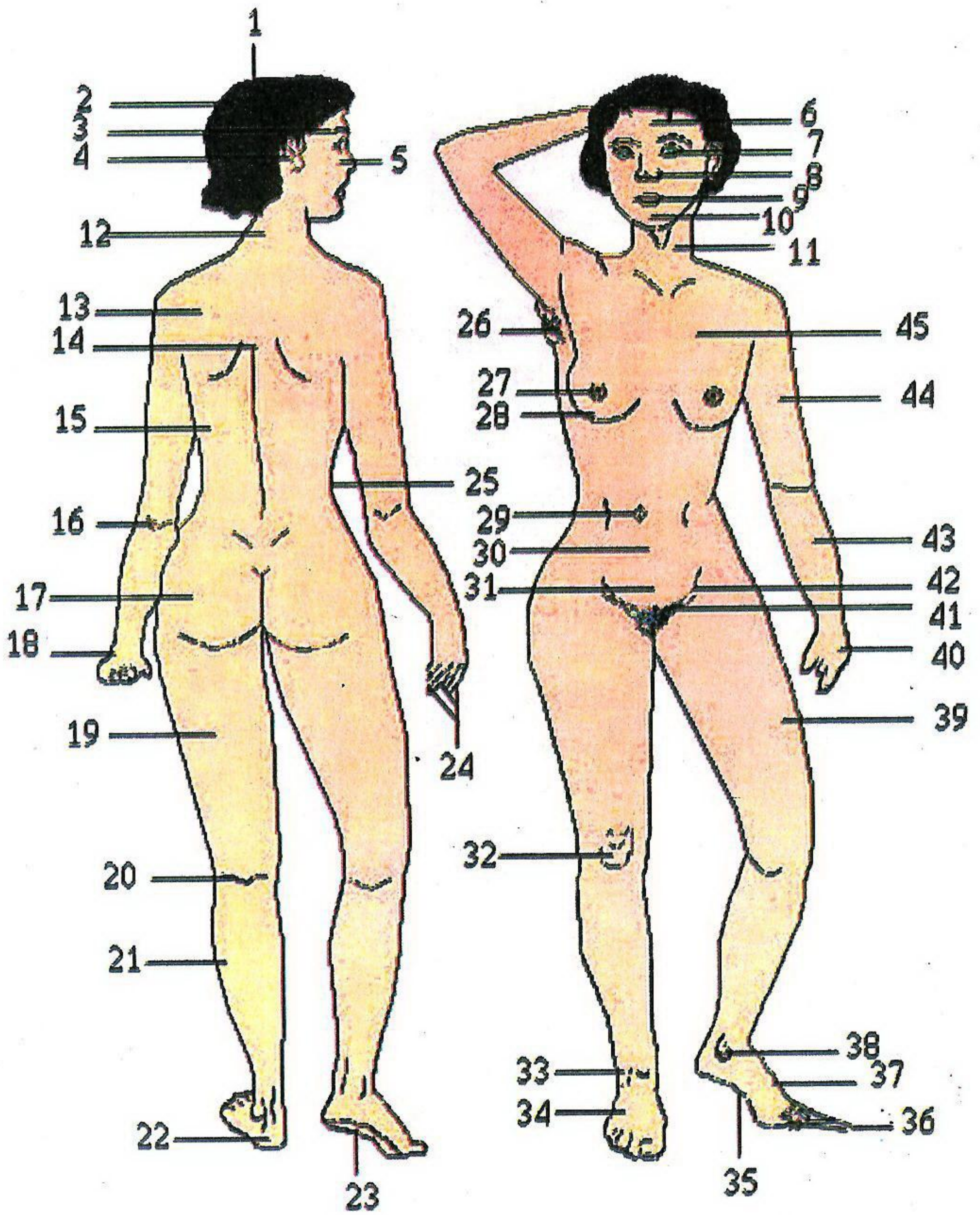
ئەنلەسى تويىكارى لەشى مروف
ATLAS OF THE Q
HUMAN ANATOMY

THE HUMAN BODY

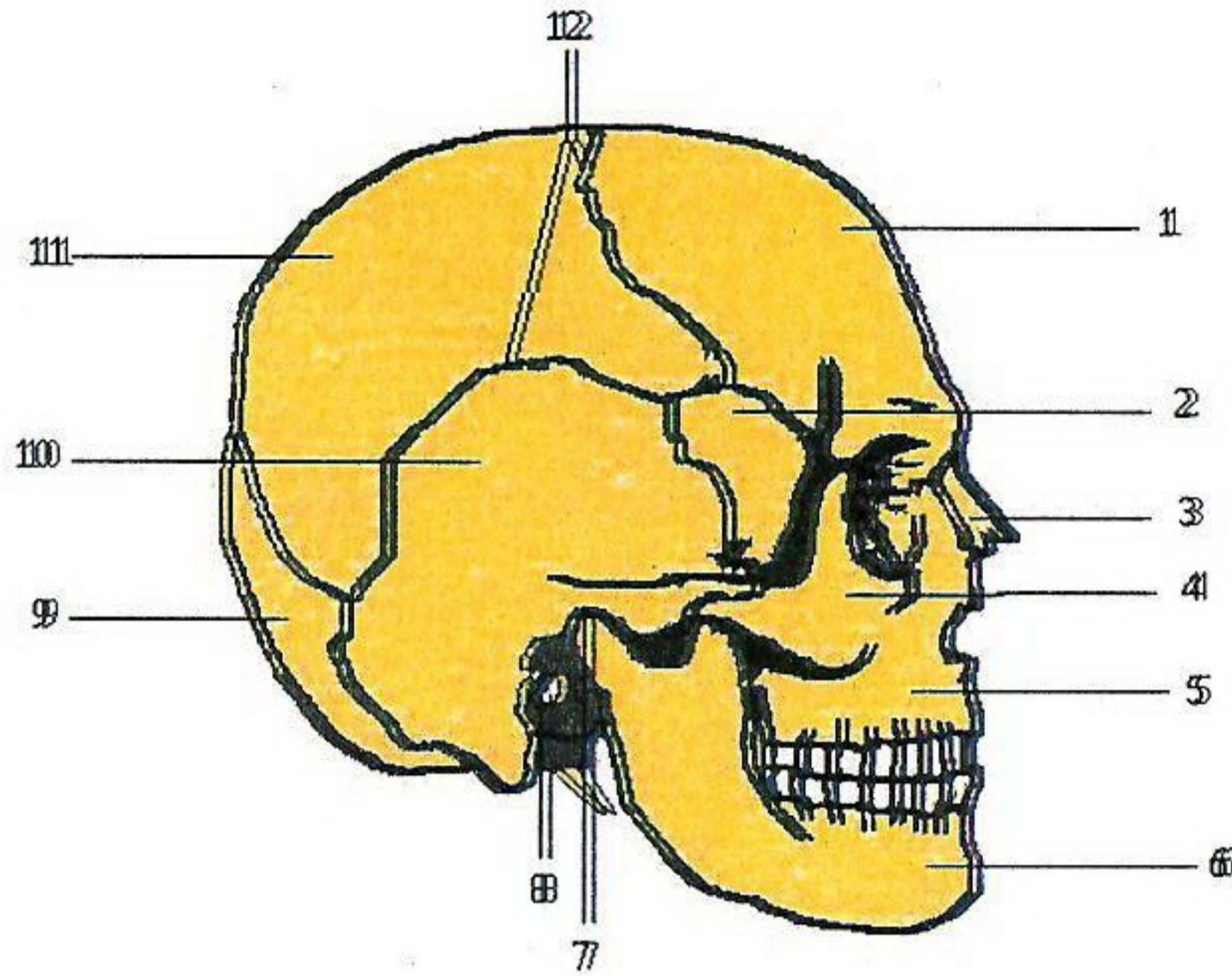
PERAÇÊŇ LAŞÊ MIROV YÊN DERVE

لەشی مرۆف

1- vertex , crown of head, top of the head	1- tasa serî, toqeser tepi- ka serî, kuluvank, tēpa serî	۱- تەوقەسەر ، تەپلەسەر
2- hair	2- por, qij, pirç	۲- موو ، پرچ ، قژ ، پۆر
3- eyebrow	3- birî, birh, brû	۳- برۆ ، ئەبرۆ
4- ear	4- guh	۴- گوێ
5- cheek	5- dēm, lam, gona	۵- گۆنا ، کۆلم ، روومەت
6- forehead	6- enî, navçav	۶- ناوچەوان ، تەویڵ ، توێڵ
7- eye	7- çav, çaw, çeşim	۷- چاو ، چاف ، چەشم
8- nose	8- difin, kepû, bêvil, lût, poz	۸- لووت ، کەپوو
9- mouth	9- dev, dem, zar	۹- دەم ، دەف ، زار
10- chin	10- çene, erzîng	۱۰- چەناگە ، چەنە ، ئەرزینگ ،
11- neck	11- stû, esto	۱۱- مل ، ئەستۆ ، گەردن
12- nape	12- zîper, çema stû	۱۲- پشت مل ، زیپەر ، گێپەرە
13- shoulder	13- paşmil, pî	۱۳- دەفەیی شان ، شان
14- upper part of the back	14- navmil, navqolinc navpî, navşan	۱۴- ناو شان
15- back	15- pişt	۱۵- پشت
16- elbow	16- enîşk	۱۶- ئەنیشک ، قورناسک
17- buttocks, seat	17- gurmik, simt, kumax	۱۷- پاشەل ، لاقوون ، سمت
18- wrist	18- bazinê dest, qevdika dest	۱۸- مەچەک ، بازندەیی دەست جومگەیی نێوان باسک و دەست
19- thigh	19- ran, hêt	۱۹- ران
20- hamstring	20- binçok, binjinû	۲۰- بن چۆک ، پشتی ئەژنۆ
21- calf	21- paq	۲۱- پووژ ، نەرمایی قاچ ، بەلەک
22- heel	22- panî, pajine	۲۲- پاژنە ، پاشپانی
23- sole	23- jêr pê	۲۳- ژێرپێ ، بنی پێ
24- finger	24- tiliyên dest, engost, pêçî dest	۲۴- پەنجەیی دەست ، ئەنگوست قامک



25- waist	25- navteng, nawqed, kemer	۲۵- کهمر ، ناوقه
26- armpit	26- binçeng, binkefş	۲۶- بن بال ، بن باخهال ، بن ههنگل
27- nipple	27- gupika memkê, ser- memik	۲۷- سهرگوی مهک ، گوی مهک
28- breast	28- memik, çiçik	۲۸- مهک ، چیچک
29- navel	29- qavik, nawik,	۲۹- ناوک ، ناؤک
30- belly	30- til, zik	۳۰- سک ، زگ
31- pubic region	31- binzik, zikê piçûk	۳۱- ناوچهی بهر ، بهر موسلدان
32- knee	32- çok, ejno, jinû	۳۲- چوک ، ئەژنو ، زرانی
33- ankle joint	33- zenda pê, bazenda pê	۳۳- جومگهی نیوان لاق و پی ، زهندا پی ، بازندا پی ، قوله پی ، قاپه رهقه ، جوومگهی گۆزینگ
34- instep	34- piştpe	۳۴- بان پی ، رووی پی ، پشتی پی
35- sole of the foot	35- kefa pê, hevêsa pê	۳۵- کهوانه پی ، چالایی پی
36- toe	36- pêçî pê	۳۶- پهنچهکانی پی ، ئەنگوستی پی
37- foot	37- pê, qac	۳۷- پی ، پا ، قاچ
38- ankle	38- gûzik, gozeng	۳۸- قاپی پی ، گۆزهک ، گۆزهنگ
39- thigh	39- ran, hêt	۳۹- ران
40- hand	40- dest	۴۰- ده ست
41- pubic hair	41- rûv, berzik	۴۱- مووی بهر ، تووکه بهر
42- groin	42- berran, binran	۴۲- بن ران ، نیوانی ران و سک ، تهرۆک
43- forearm	43- bask, zend	۴۳- باسک
44- upper arm	44- pîl, bazû	۴۴- بازوو ، قۆل ، بال
45- chest	45- sîng	۴۵- سنگ ، سنگ و مهک



1- frontal bone

2- sphenoid bone

3- nasal bone

4- cheek bone

5- upper jaw bone

6- lower jaw bone

7- mandibular joint

8- external auditory
meatus

9- occipital bone

10- temporal bone

11- parietal bone

12- sutures

1- hestiyê eniyê, textikê
eniyê

2- hestiyê cênîkê

3- hestiyê difnê, poz, lût

4- hestiyê hinarikê

5- hestiyê çena jorîn,
lama jorî6- hestiyê çena jêrîn,
lama jêrî

7- karêj

8- kerrika guh

9- hestiyê patikê

10- hestiyê beleguhê

11- hestiyê tatî, tasa serî

12- girçika nevbizwên

١- ئیسکی ته ویل ، ناوچه وانه
ئیسک ئیسکی ئەنیه

٢- ئیسکی بیژنگی ، ستوونکا دفنی

٣- ئیسکی لووت ، ئیسکی که پوو

٤- ئیسکی کولم ، روومه ته ئیسک

٥- ئیسکی شه ویلگه ی سهره وه

٦- ئیسکی شه ویلگه ی خواره وه

٧- جومگه ، کاجیره ، کاکیره ،

کاژیر جمگه ی شه ویلگه ی خواره وه

٨- کونه گوپی دهره وه

٩- ئیسکی دوایی (پشت سهر)

١٠- ئیسکی لاجانگ

١١- ئیسکی دیواری ، ئیسکی

تاتی، ئیسکی لاسهر

١٢- جمگه نه بزیه کان، درزه کانی

کهله ی سهر

SKELETON

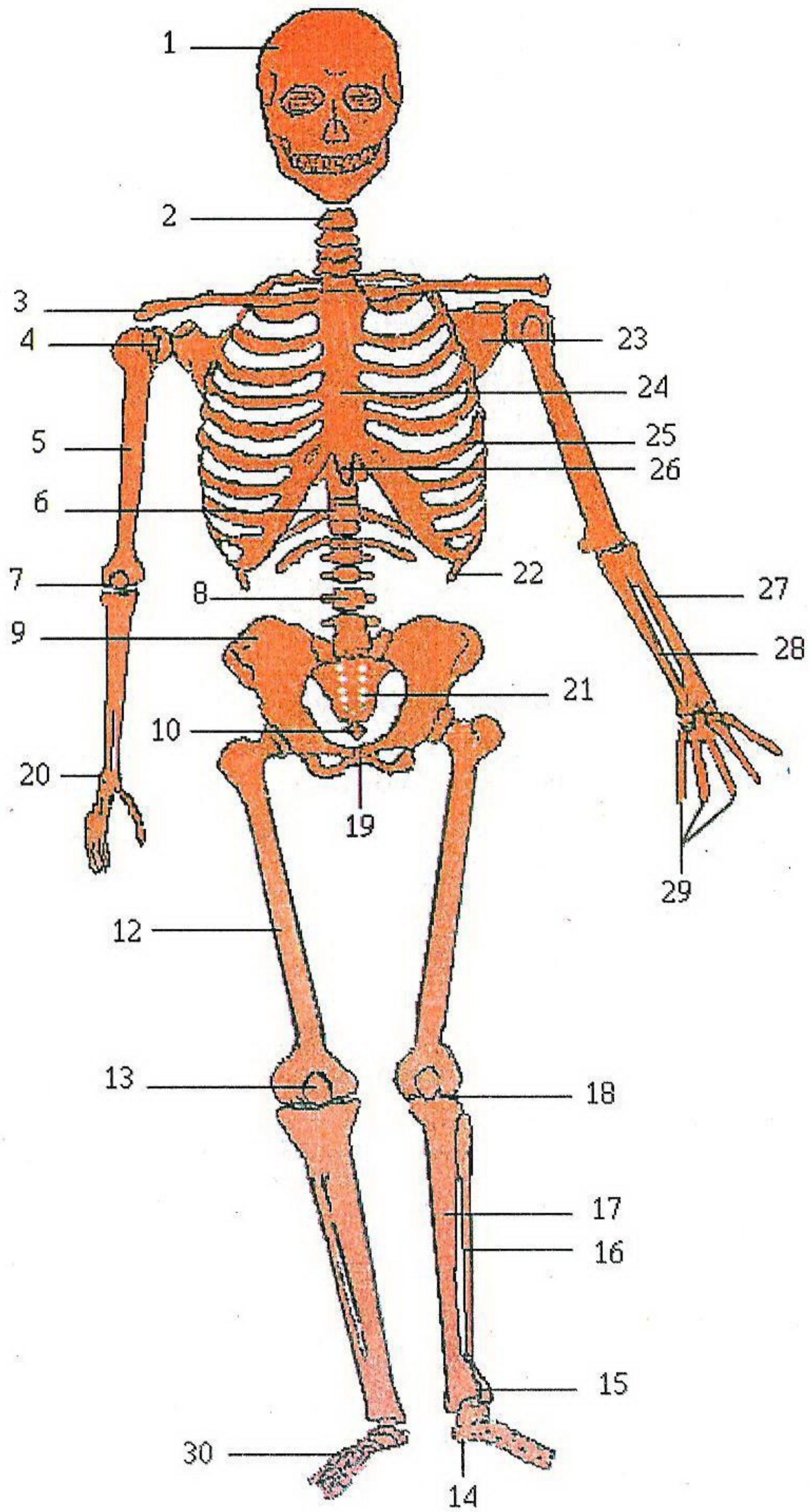
- 1- skull
- 2- cervical vertebrae
- 3- clavicle
- 4- shoulder joint
- 5- humerus
- 6- thoracic vertebrae
- 7- elbow joint
- 8- lumbar vertebrae
- 9- hip bone
- 10- coccyx bone
- 11- carpal bones
- 12- femur
- 13- kneecap
- 14- heel bone
- 15- tarsal bones
- 16- splint bone
- 17- shin bone
- 18- knee joint
- 19- pubic bone
- 20- hip joint
- 21- sacrum
- 22- falseribs
- 23- shoulder blade
- 24- breast bone
- 25- rib
- 26- xiphoid process
- 27- radius
- 28- ulna
- 29- phalanges
- 30- metatarsal bones

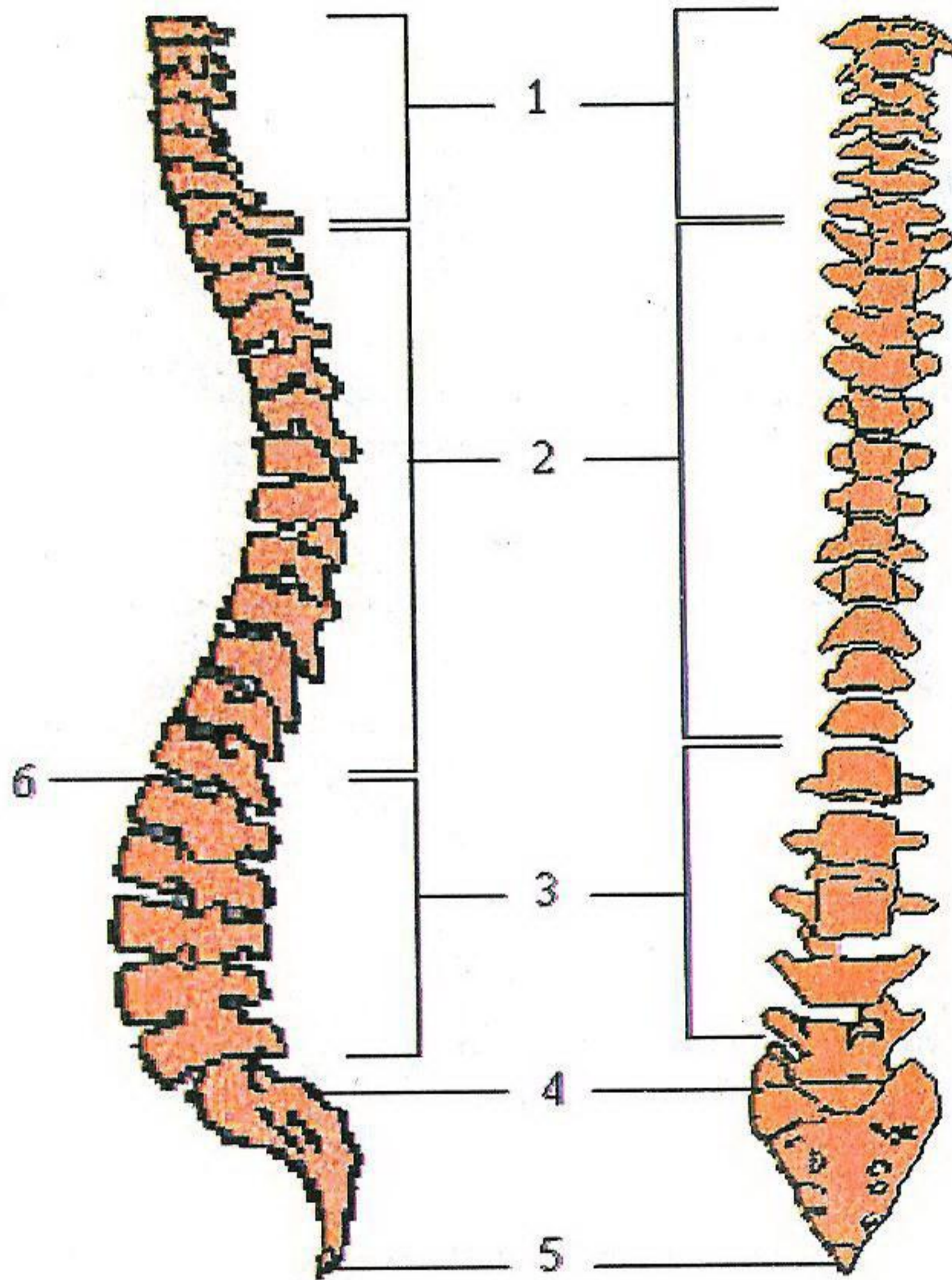
QERQÛDE, SKELET

- 1- kilox
- 2- movikên stû
- 3- pirika mil
- 4- girçika milî
- 5- hestiyê milî, lûla bazû
- 6- movikên piştê
- 7- girçika enîşkê
- 8- movikên mazmazkê, movikên keleke
- 9- hestiyê qorikê, hestiyê kemaxê
- 10- kilêjî, hestiyê boçikê
- 11- hestiyên bazinê dest
- 12- hestiyê ran
- 13- kab, kotka çokê keşka çokê, serçok, serjinû
- 14- hestiyê paniyê
- 15- hestiyên bazinê pê
- 16- lûlaqa zirav
- 17- lûlaqa stûr, gîtik,
- 18- girçika çokê
- 19- hestiyê rûv
- 20- girçika ran
- 21- hestiyên kortîxê
- 22- parsûyên kurt, zire-parsû
- 23- bêrok, pîl, şepîlk, kelkelok
- 24- depê sîng
- 25- parsû
- 26- nûka depê sîngê
- 27- lulezenda stûr
- 28- lulezenda zirav
- 29- hestiyên tiliyan
- 30- hestiyên şeyê pê

ئیسکە پیکەر

- ۱- کەلەهێ سەر ، کلۆخ ، کەلە
- ۲- بربرەهێ مل
- ۳- ئیسکی چەلەمە ، چاکلە ، خەمازە
- ۴- جمگەهێ شان
- ۵- ئیسکی بەوش ، ئیسکی بازوو
- ۶- بربرەهێ سنگ
- ۷- جمگەهێ ئانیشک
- ۸- بربرەهێ کەلەکە
- ۹- کلۆت ، ئیسکی کەمەر ، ئیسکی نیک
- ۱۰- ئیسکی کلینچکە ، کلینچە
- ۱۱- ئیسکەکانی مەچەک
- ۱۲- ئیسکی ران
- ۱۳- کللاوہی ئەژنۆ ، کاسەهێ ئەژنۆ
- ۱۴- ئیسکی پاژنە
- ۱۵- بازەندەهێ پێ ، ئیسکەکانی پێ
- ۱۶- تەلەزمە ، لوولاقی زراف
- ۱۷- قامیشە ، لوولاقی ئەستور
- ۱۸- جمگەهێ ئەژنۆ
- ۱۹- ئیسکی بەرموسلدان
- ۲۰- جمگەهێ کەمەر ، جمگەهێ سمت ، جمگەهێ نیک
- ۲۱- سێ بەندە ، کۆرتیخ
- ۲۲- پەراسوو بەرەلکان ، زرە پەراسوو ، کورته پەراسوو
- ۲۳- دەفەهێ شان ، پەرەهێ شان
- ۲۴- ئیسکی کۆلەهێ سنگ
- ۲۵- پەراسوو
- ۲۶- نووکی کۆلەهێ سنگ
- ۲۷- زەندەهێ ئەستور
- ۲۸- کەوەرە ، زەندەهێ زراف
- ۲۹- ئیسکەکانی پەنجەهێ دەست
- ۳۰- ئیسکەکانی شانەهێ پێ





- 1- cervical vertebrae
- 2- thoracic vertebrae
- 3- lumbar vertebrae
- 4- sacrum bone
- 5- coccyx bone
- 6- intervertebral disc

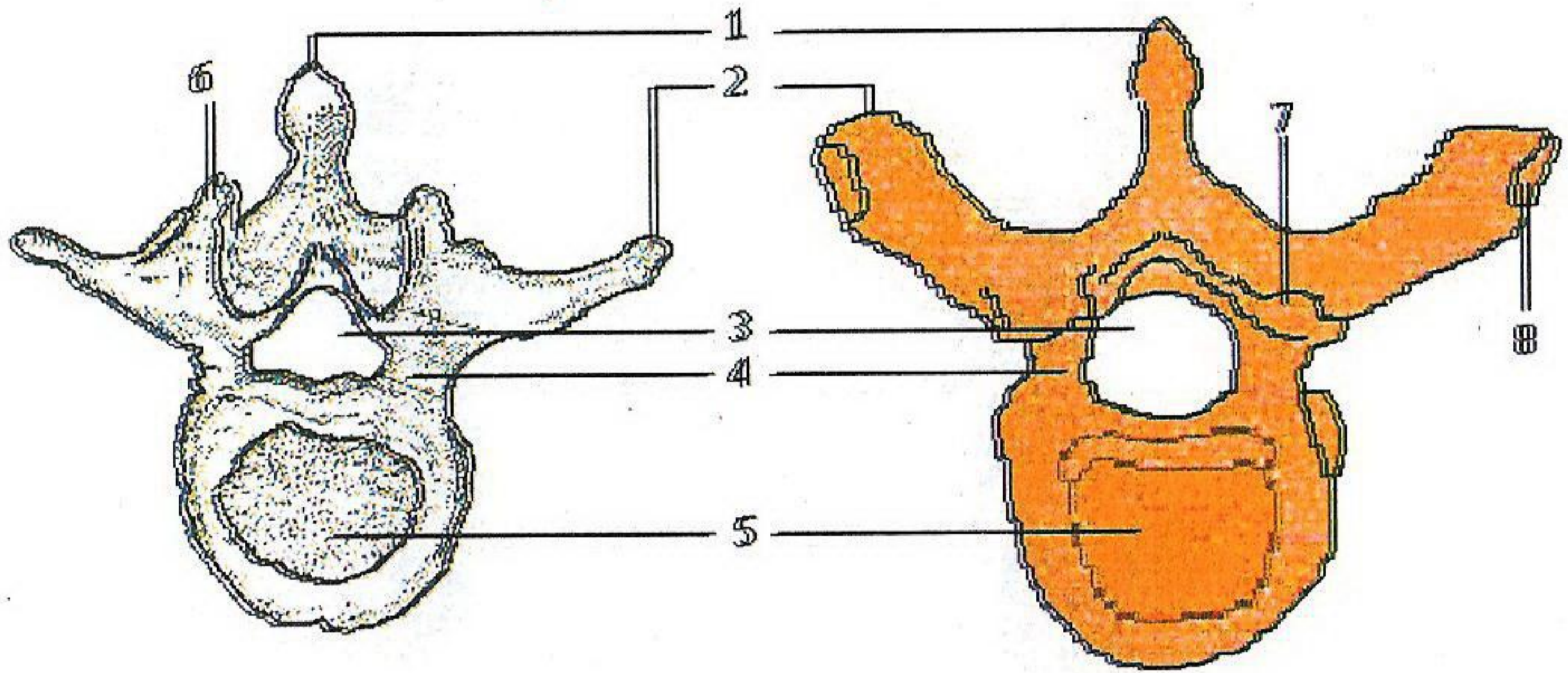
- 1- movikên stû
- 2- movikên sîngê
- 3- movikên mazmazkê
- 4- hestiyê kortîxê
- 5- kilêjî, hestiyê boçikê
- 6- kerînoka nav movikan

- 1- بربره‌کانی مل
- 2- بربره‌کانی سنگ
- 3- بربره‌کانی که‌له‌که
- 4- سی به‌نده ، کورتیخ
- 5- کلینچکه ، کلینژی
- 6- کرکراگهی نیوان بربره‌کان

THORACIC & LUM-
BAR VERTEBRAS

MOVİKÊN SÎNGÊ Û
MOVİKÊN MAMAZKÊ

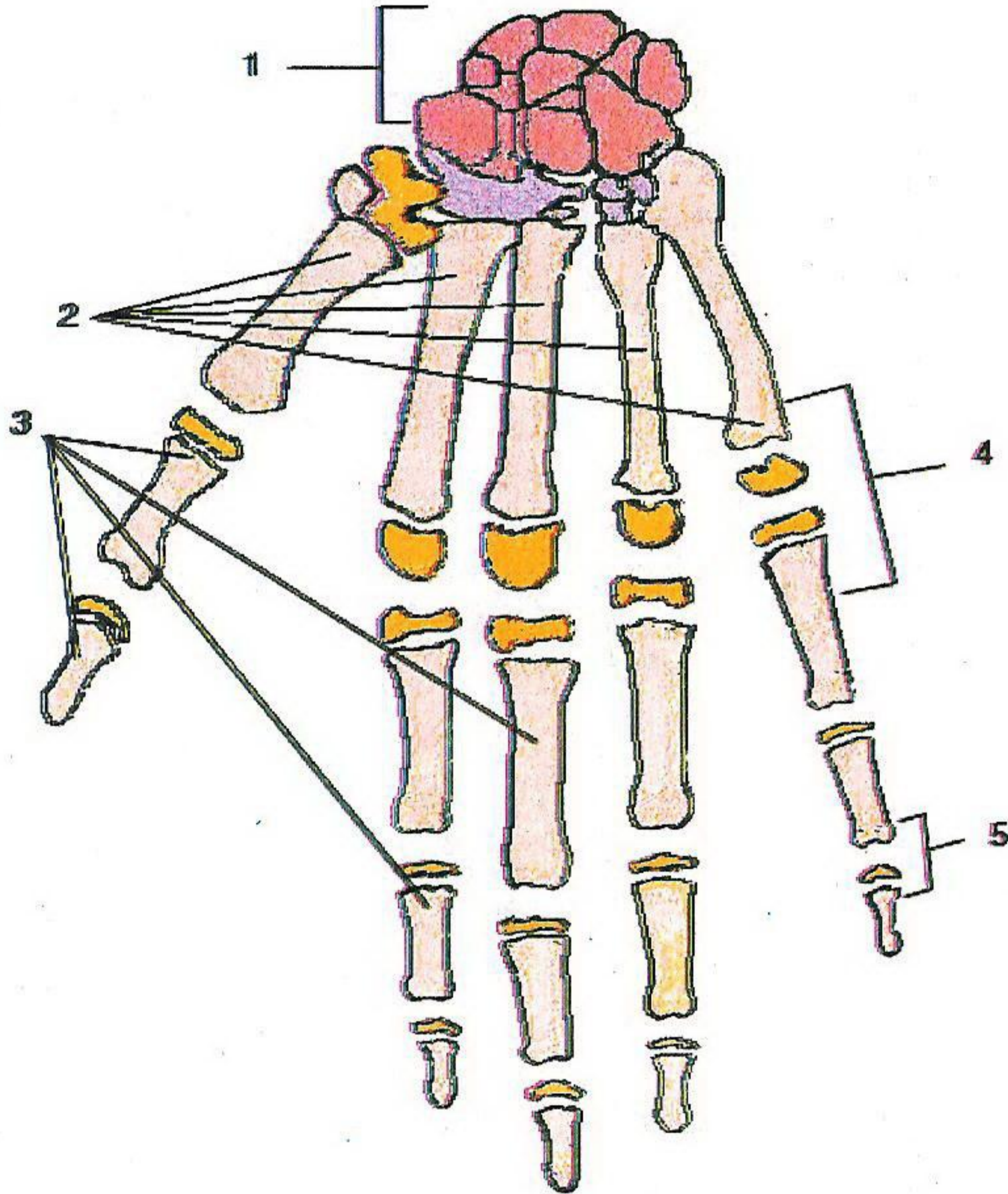
برهیهکی سنگ و
برهیهکی کهلهکه



- 1- spinous process
- 2- transverse process
- 3- vertebral foramen
- 4- vertebral arch
- 5- vertebral body
- 6- superior articular process
- 7- mammillary process
- 8- facet for tubercle of rib

- 1- dirkenûk
- 2- panenûk
- 3- valahiya movikê
- 4- kevana movikê
- 5- laşê movikê
- 6- cûmgandine nûkî serewe
- 7- cûmgandine nûk
- 8- rûyî cûmgey parsû

- ۱- دړکه نووک
- ۲- پانه نووک
- ۳- دړکه بوښایی ، بوښایی بره
- ۴- کهوانه ی بره
- ۵- تهنی بره ، لهشی بره
- ۶- جومگاندنه نووکی سهروهه
- ۷- جومگاندنه نووک
- ۸- قوړتی جوومگهی په راسوو



- 1- carpal bones
- 2- metacarpal bones
- 3- phalanges
- 4- metacarpophalageal joint
- 5- inter phalangeal joint

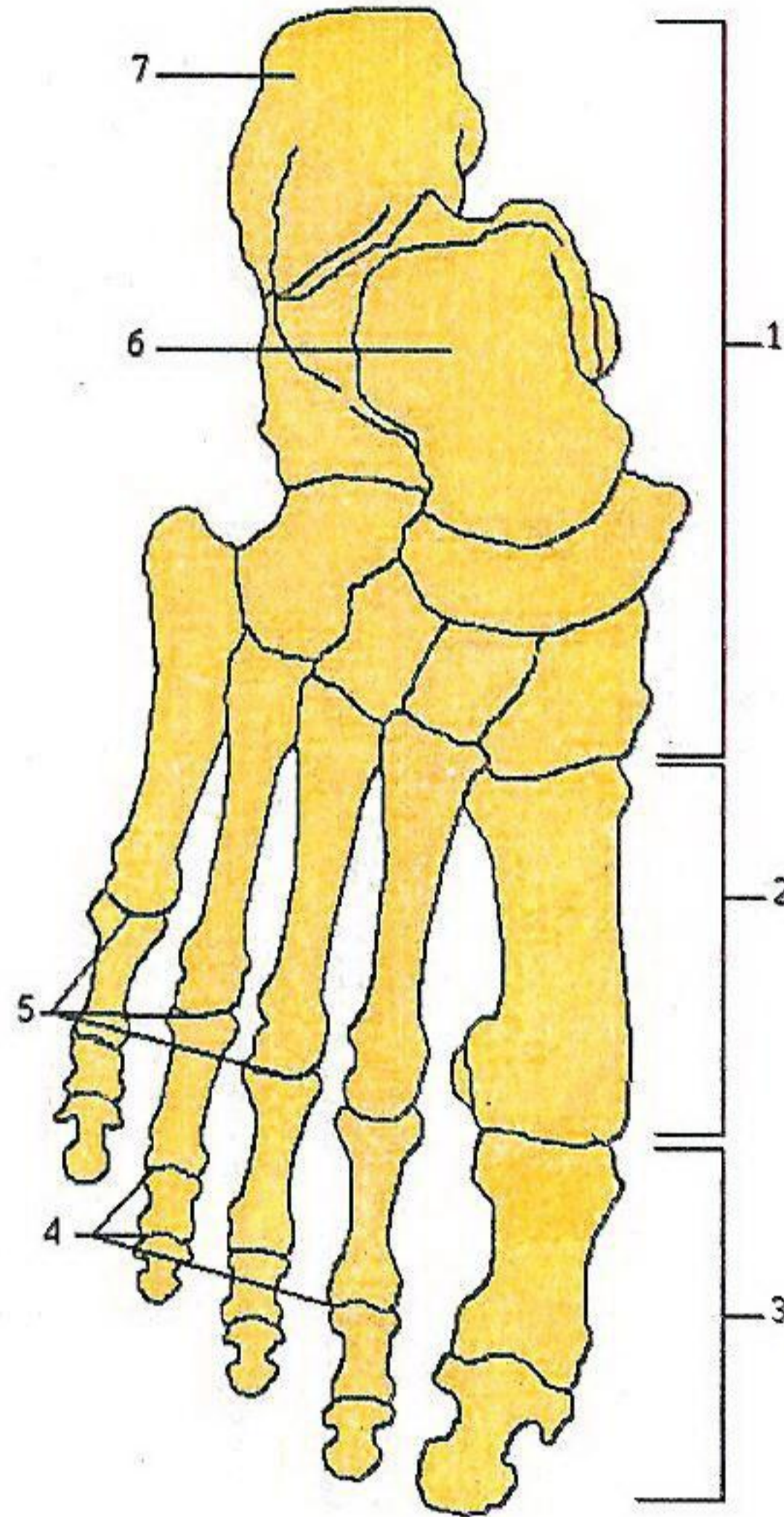
- 1- hestiyên bazinê dest
- 2- hestiyên şeyê dest
- 3- hêstyên tiliyan
- 4- girçika navbeyna şeyê dest û hestiyê tiliyan
- 5- girçika tiliyan

- 1- ئیسکه کانی مه چهک
- 2- ئیسکه کانی شانەیی دەست
- 3- ئیسکه کانی په نجه کان
- 4- جوومگهیی نیتوان شانەیی دەست و ئیسکه کانی په نجه کان
- 5- جمگهیی په نجه

FOOT BONES

HÊSTKÊ PÊ

ئیسکه کانی پی



- 1- tarsal bones
- 2- metatarsal bones
- 3- phalanges of foot
- 4- interphalangeal joint of toe
- 5- metatarsophalangeal joint
- 6- trochlea of talus
- 7- calcaneum, heel bone

- 1- hestiyên bazinê pê
- 2- hestiyên şeyê pê
- 3- hestiyên pêçiyân pê
- 4- girçika pêçiya pê
- 5- girçika nabeyna şeyê pê û hestiyên pêçiyân pê
- 6- serê hestiyê bazinê pê
- 7- hestiyê panyê

- ۱- ئیسکه کانی قوله پی
- ۲- ئیسکه کانی شانە پی
- ۳- پله پەنچە کانی پی ،
- ئیسکه کانی پەنچە پی
- ۴- جمگه کانی پەنچە پی
- ۵- جمگه کانی ناوەندی شانە و پەنچە کانی پی
- ۶- سەرە ئیسکی قوله پی که دەچیتە ناو جمگه قوله پی وه
- ۷- ئیسکی پاژنه

HIP JOINT

- 1- hip bone
- 2- ilio-femoral lig
- 3- head of femur
- 4- neck of femur
- 5- femur
- 6- acetabular fossa
- 7- joint cartilage
- 8- lig of head of femur

KNEE JOINT

- 1- quadriceps femoris muscle
- 2- femur bone
- 3- tibia bone
- 4- deep infrapatellar Bursa
- 5- joint capsule
- 6- cartilage joint
- 7- patella
- 8- ligamentum patellae

SHOULDER JOINT

- 1- shoulder blade
- 2- joint capsule
- 3- head of humerus
- 4- humerus bone

GIRIÇKA RAN

- 1- hestiyê kemaxê
- 2- besterê derve
- 3- serê hestiya ran
- 4- stûwê hestiyê ran
- 5- hestiyê ran
- 6- tûrê girçika hestiyê kemaxê
- 7- birînoka girçikê
- 8- besterê hundur

GIRÇIKA ÇOK

- 1- masûlkên ran
- 2- hestiyê ran
- 3- lûlaqa stûr
- 4- besterên serçokê
- 5- tûrê girçikê
- 6- birînoka girçikê
- 7- serçok
- 8- besterên serçokê

GIRÇIKA MIL

- 1- mil, bêrok
- 2- tûrê girçikê
- 3- serê lûla bazû
- 4- hestiyê lûlabazû

جمگای سمت

- ۱- ئیسکی کلۆت، ئیسکی نیک
- ۲- بهستهری سهرووی جمگه
- ۳- سهری ئیسکی ران
- ۴- ملی ئیسکی ران
- ۵- ئیسکی ران
- ۶- قورتی جوومگه
- له ئیسکی نیک
- ۷- کرکراگه جمگه
- ۸- بهستهر خوارووی جمگه

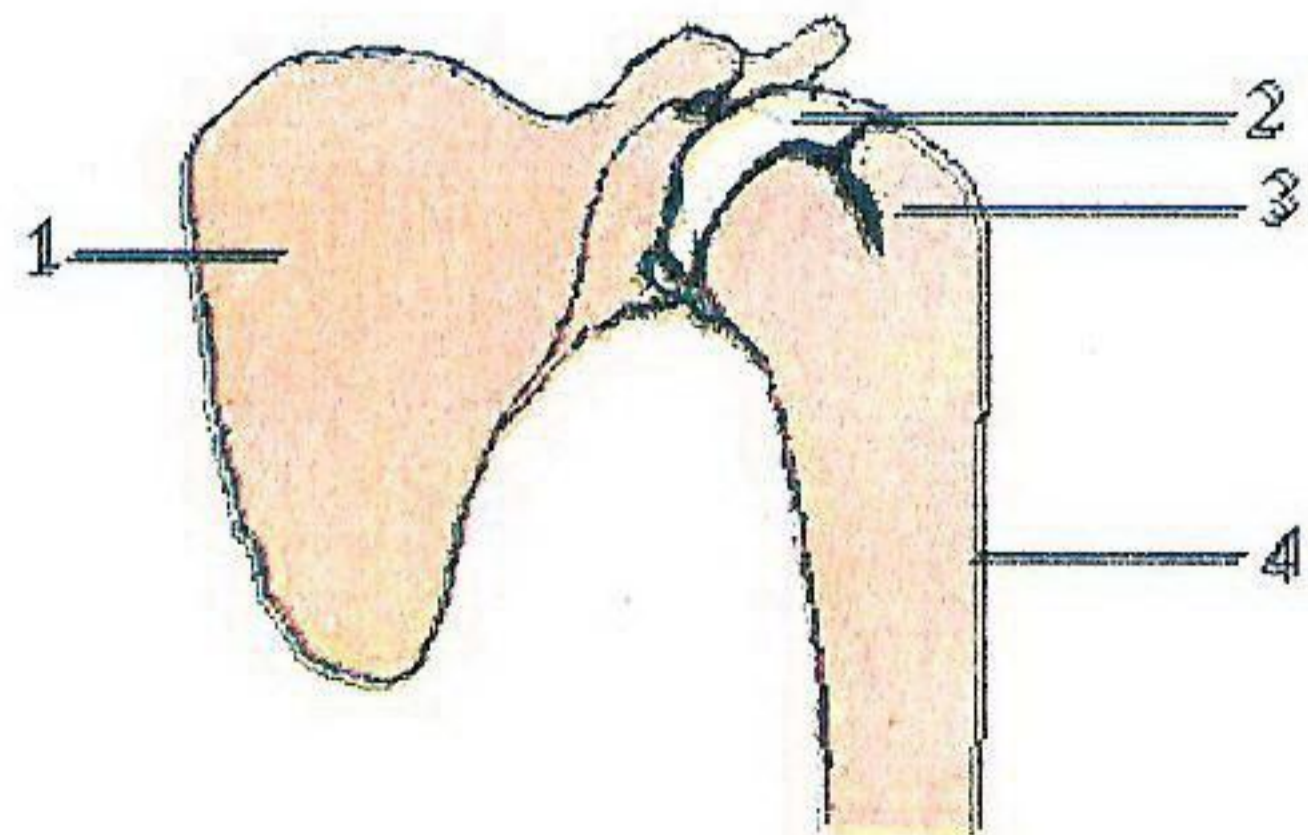
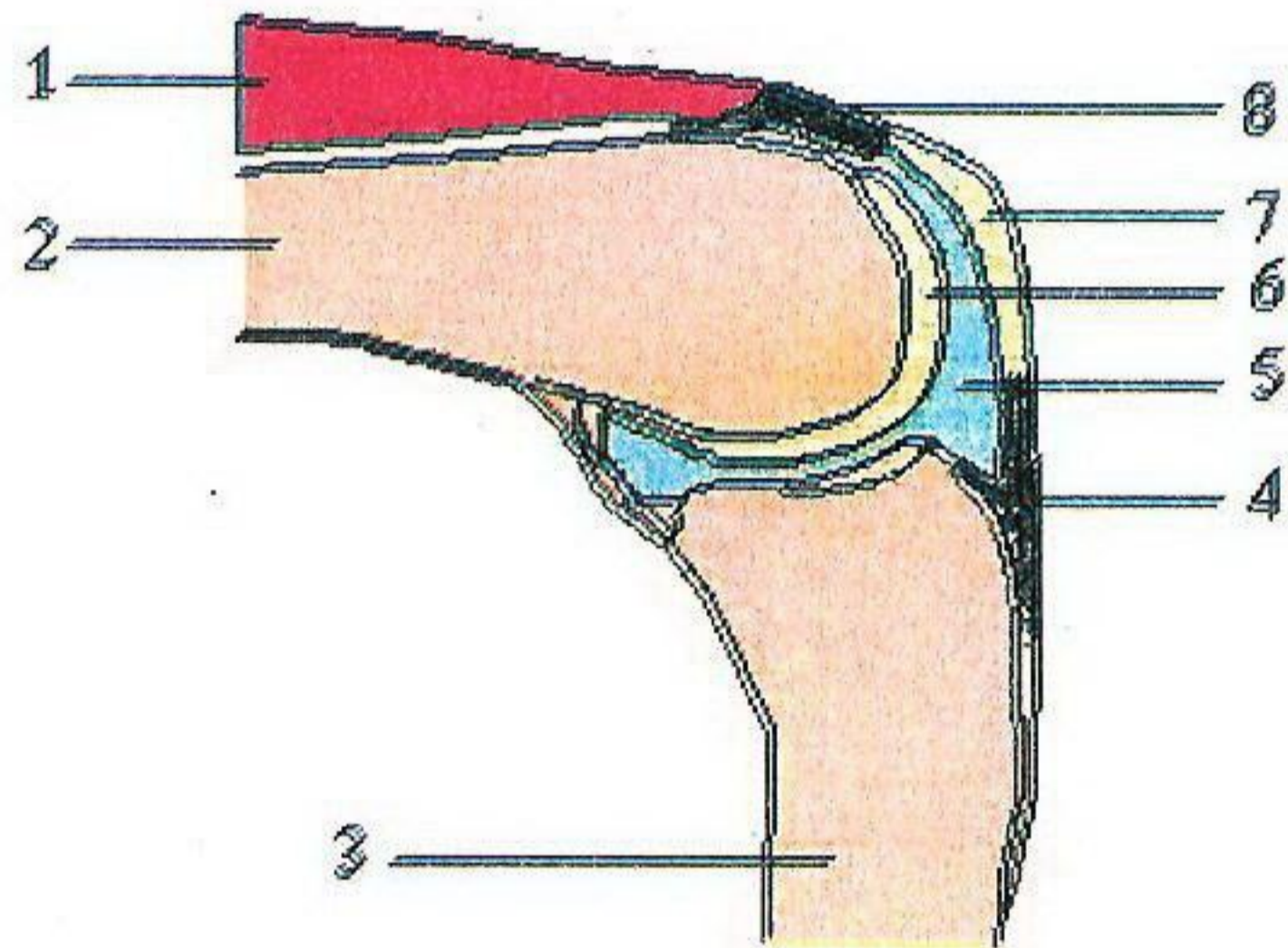
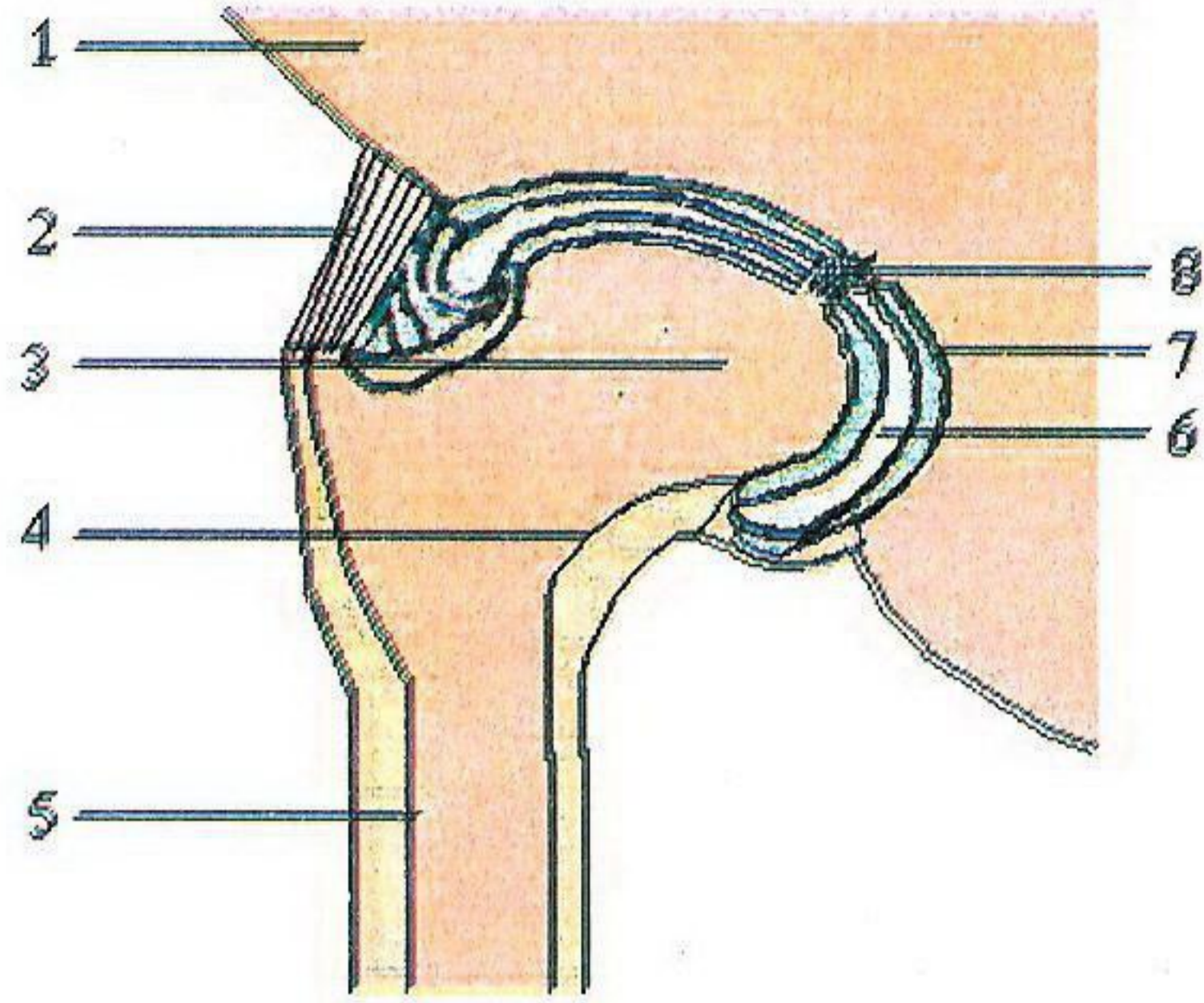
جمگای ئەژنۆ

- ۱- ماسوولکهی پیشهوهی ران، ماسوولکهی چوار سهر
- ۲- ئیسکی ران
- ۳- ئیسکی قامیشه
- ۴- بهستهری (ژی) کلاوهی ئەژنۆ (کاسهی ئەژنۆ)
- ۵- توورهگهی جمگه
- ۶- کرکراگه
- ۷- کاسهی ئەژنۆ
- ۸- بهستهر (ژی) کاسهی ئەژنۆ (کلاوهی)

جمگای شان

- ۱- دهفهی شان، په رهی شان
- ۲- قه پیلکی جوومگه، که پسولی جوومگه
- ۳- سهری ئیسکی بازو
- ۴- ئیسکی بازو

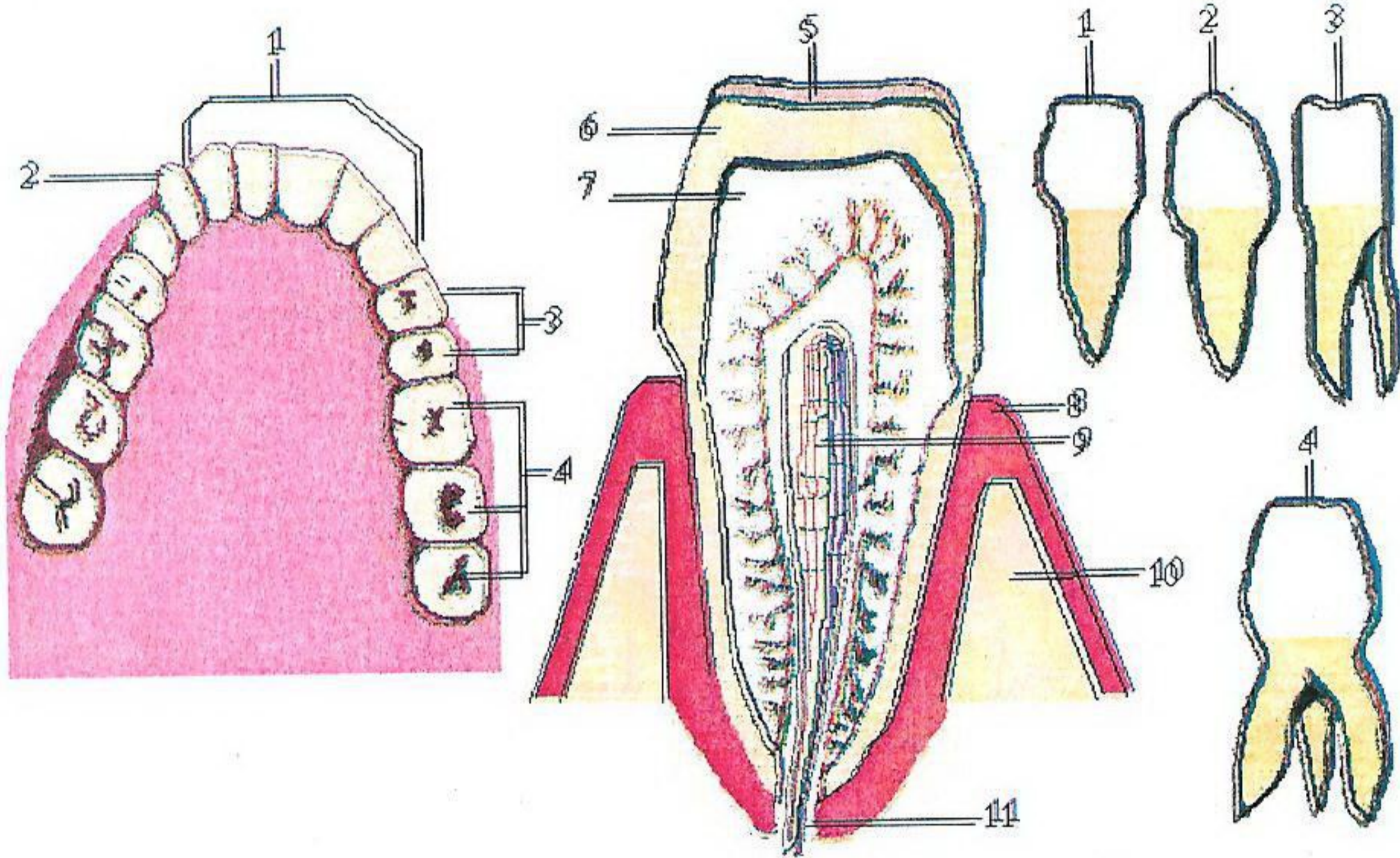
به هونى چالاک خراوده سهر تور chalakmuhammad@gmail.com



TEETH

DIRAN, DIDAN

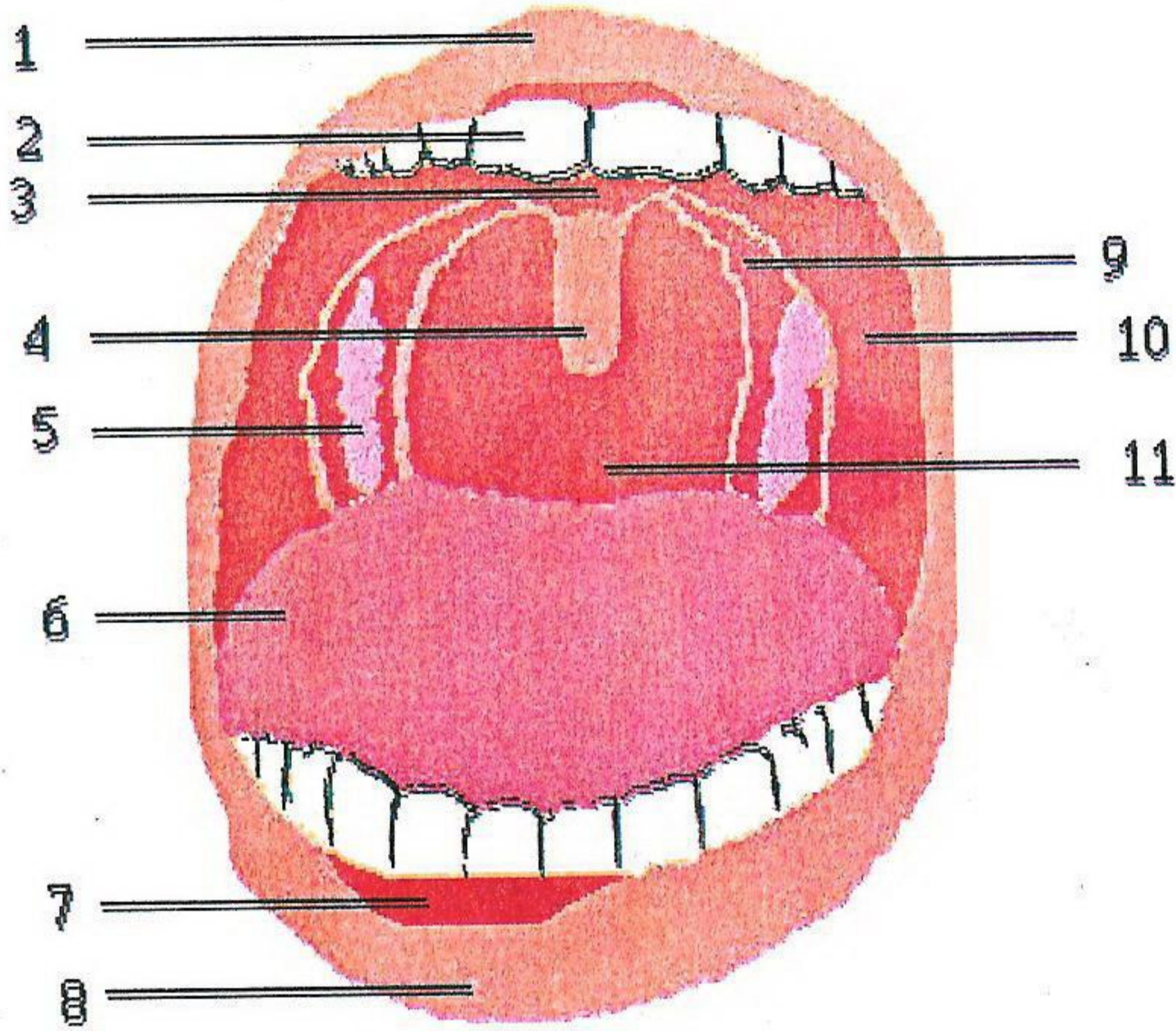
ددان



- 1- incisor teeth
- 2- canine teeth
- 3- front molar
- 4- molars
- 5- enamel
- 6- crown
- 7- dentine
- 8- gum
- 9- dental pulp
- 10- mandible bone
- 11- root of the teeth

- 1- diranên pêşîn, beşîk
- 2- diranên tûj, qîl
- 3- kursiyên pêşî
- 4- kursiyên paşî
- 5- sedefa diran
- 6- taca diran
- 7- aca diran
- 8- pidî
- 9- pûka diran
- 10- hestiyê lamayê
- 11- reha diran

- ۱- بره‌ر ، ددانه‌کانی پیشه‌وه
- ۲- که‌لبه
- ۳- پیشه‌خری ، کاکیلهی پیشه‌وه
- ۴- پاشه‌خری ، کاکيله دواوه
- ۵- مینای ددان ، رووکار ، سه‌دهف
- ۶- تاجه‌ی ددان
- ۷- کرۆک ، ئیسکی ددان
- ۸- پووک ، بیخی ددان، پدوو
- ۹- کاکل ، کاکله‌ی ددان
- ۱۰- ئیسکی شه‌ویلگه
- ۱۱- ره‌گی ددان



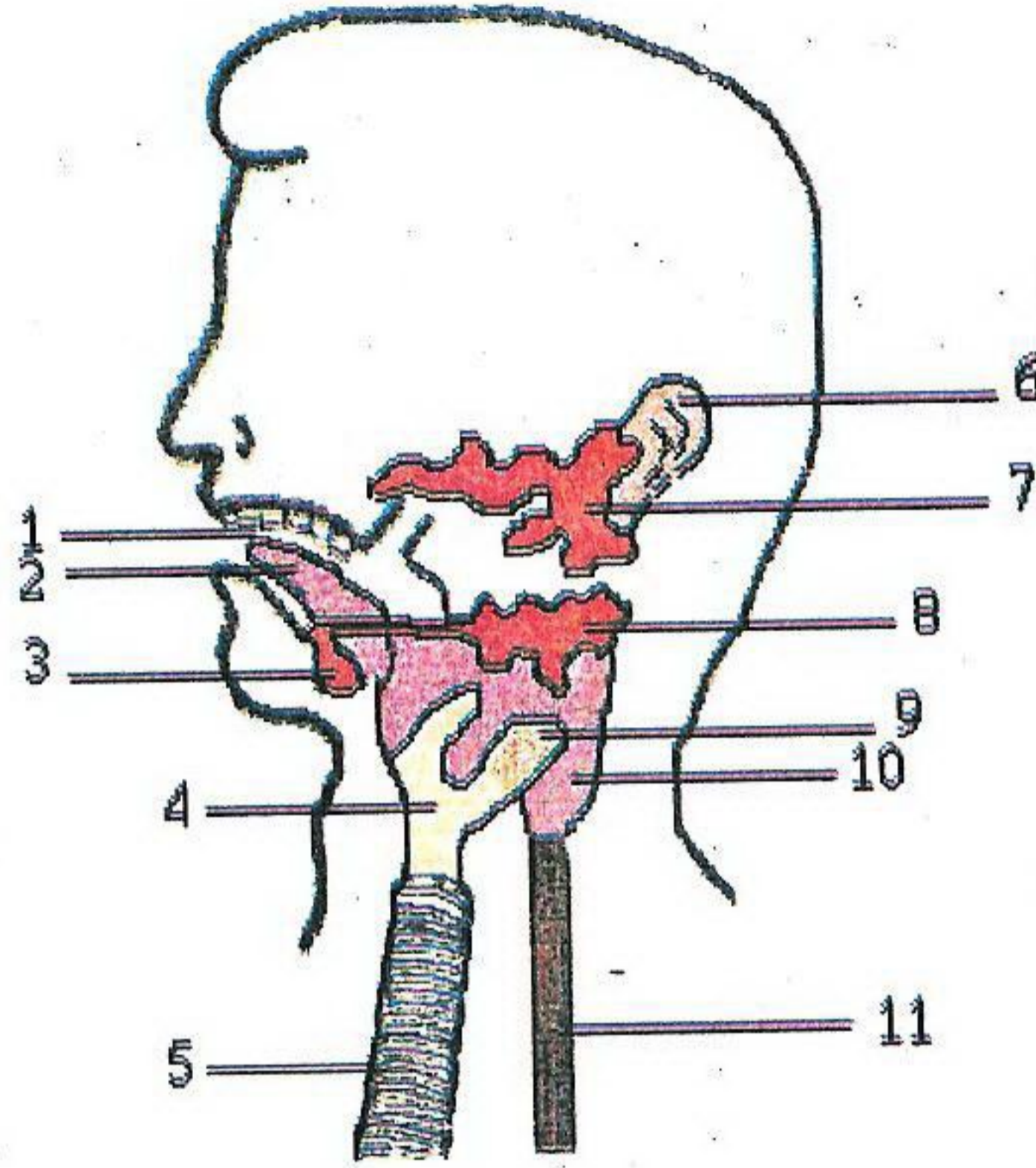
- 1- upper lip
- 2- teeth (incisors)
- 3- palate
- 4- uvula
- 5- tonsils
- 6- tongue
- 7- gum
- 8- lower lip
- 9- soft palate
- 10- hard palate
- 11- pharynx

- 1- lêva jorîn
- 2- diranên pêşîn
- 3- panka dev, melaşû
- 4- zimanok, zimanê biçûk
- 5- gelale, behîvok, alû
- 6- ziman
- 7- pidî, pûk
- 8- lêva jêrîn
- 9- nermika panîka dev
- 10- kama dev, panîka dev
- 11- hefik

- ۱- لیۆی سه‌روو
- ۲- ددان ، دگان ، دان
- ۳- رەقەیی مەلەشوو ، پانکا دەقی
- ۴- زمانە بچکۆلە ، گەلا لووچ
- ۵- ئالوو ، مرازه ، گتالە
- ۶- زمان
- ۷- بیخی ددان ، پووک
- ۸- لیۆی خواروو ، لچ
- ۹- پاشە کەوانەیی مەلەشوو ،
بالکێ پاشی
- ۱۰- پیشە کەوانەیی مەلەشووی ،
بالکێ پیشی
- ۱۱- گەروو ، ئەوس ، هەشک

SALIVARY GLANDS GLAND LÎKÊ
TOŞPIYA LÎKÊ

لیکرژینه کان (گلاند)



1- mouth cavity

2- tongue

3- sublingual salivary gland

4- larynx

5- trachea

6- ear

7- parotid salivary gland

8- submaxillary salivary gland

9- epiglottis

10- pharynx

11- oesophagus

1- valahiya dev

2- ziman

3- toşpiya bin ziman

4- gewrî

5- zengilor

6- guh

7- toşpiya binguh

8- toşpiya bin lama

9- dilkê gerûyê

10- hefik

11- sorsorik, soriçk

۱- بۆشایی دەم

۲- زمان

۳- لیک پزێنی ژێر زمان

۴- قورگ (قورقوراگهی دەنگ، بەربین)

۵- بۆریی هەوا، ئەلفە کرکراگهی-

یەکان

۶- گوئی

۷- لیک پزێنی (گلاند) بن گوئی

۸- لیک پزێنی (گلاند) ژێر شەویلگە

۹- زمانە بچکۆلە

۱۰- گەروو

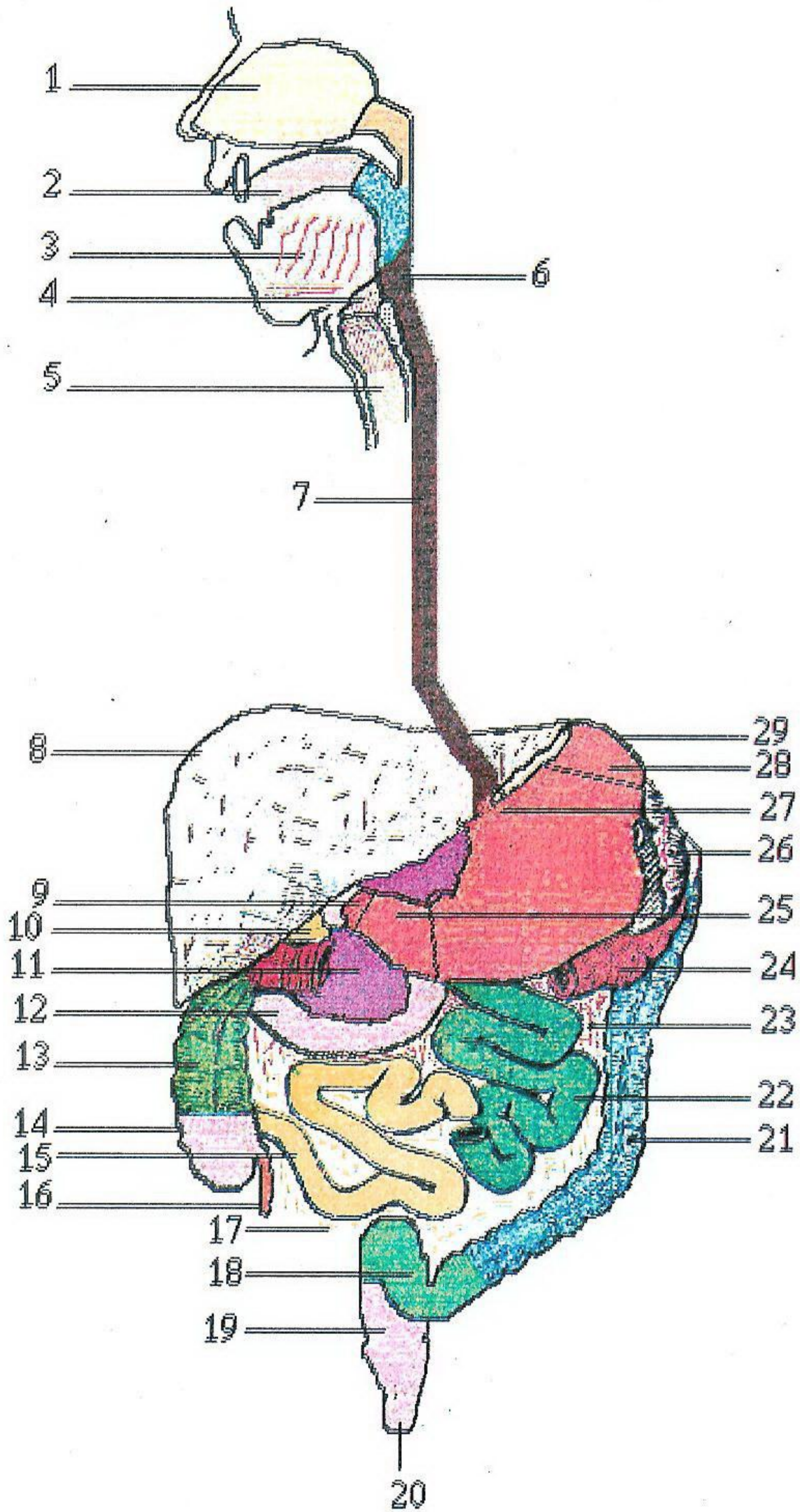
۱۱- سوورینچک

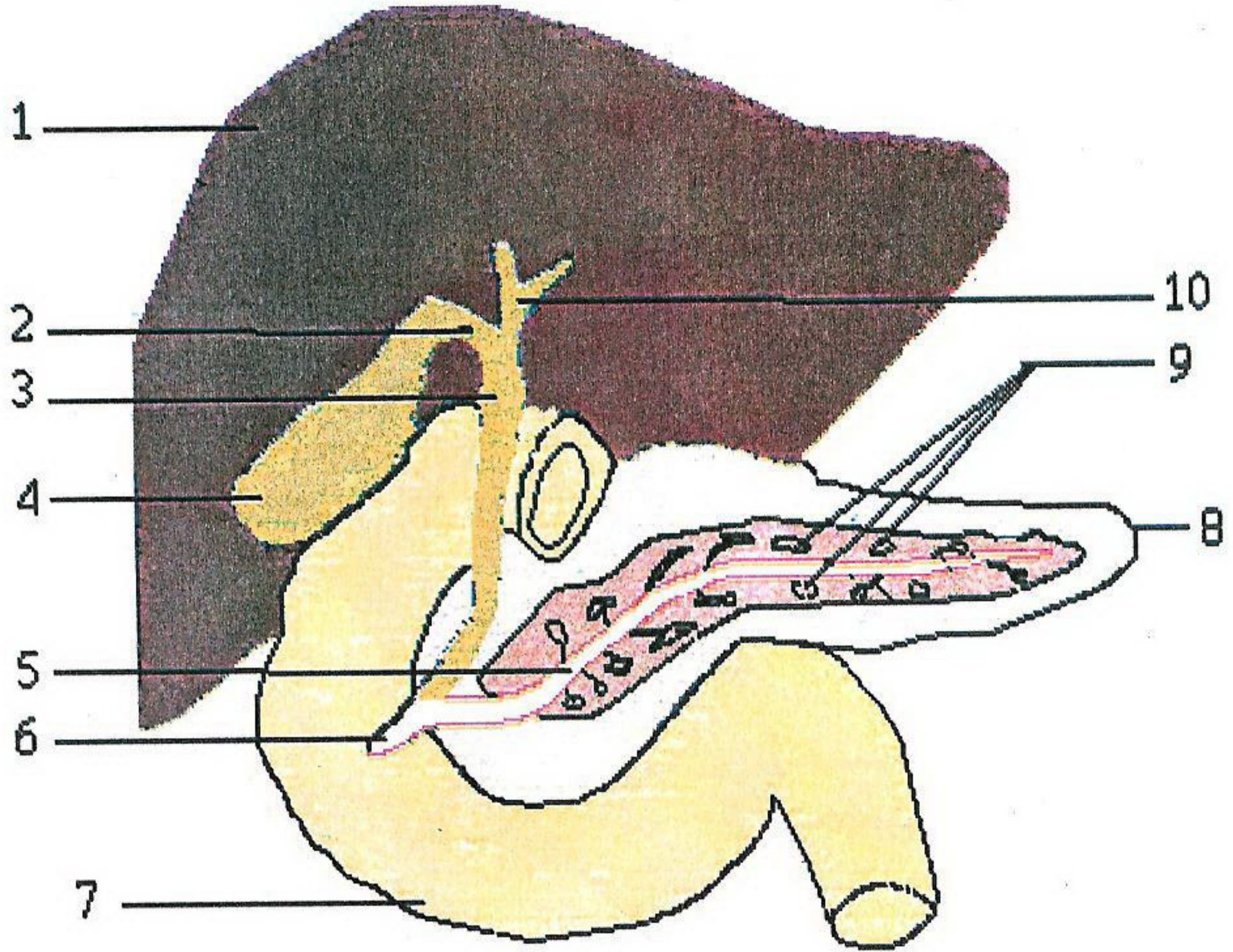
DIGESTION SYSTEM

DEZGAHÊ HIN-DURÎN

کۆئەندامی هەرس

1- nasal cavity	1- valahiya difn, poz	۱- کۆنە لووت
2- mouth cavity	2- valahiya dev	۲- بۆشایی دەم
3- tongue	3- ziman	۳- زمان
4- larynx	4- gewrî	۴- قورگ
5- tarchea	5- zengilor	۵- بۆری هەوا
6- pharynx	6- hefik	۶- گەرۆو ، ئەوس ، قورگ
7- oesophagus	7- sorsorik, sorşik	۷- سوورینچک
8- liver , hepar	8- kezeb reş, mêlak	۸- جگەر ، جەرگ
9- pylorus	9- bindevka made, aşik	۹- دەرچەیی (دەرگەوانە) گەدە
10- gall bladder	10- kîsikê zirav	۱۰- توورەکەیی زراو ، کیسەیی زراو
11- pancreas	11- şêlav, pankreas	۱۱- پەنکریاس
12- duodenum	12- donzdetilîk	۱۲- ریخۆلەیی دوانزەگرۆی (باریکە)
13- ascending colon	13- zablota helkêşayî	۱۳- بەشە بەرزەیی ریخۆلە ئەستوورە
14- cecum, caecum	14- rûviya kor	۱۴- سەرەتای ریخۆلە ئەستوورە
15- ileum	15- rûviya zirav, berik	۱۵- لووسە ریخۆلە (باریکە)
16- vermiform appendix	16- rûviya zêde	۱۶- ریخۆلە کوێرە
17- omentum	17- bez	۱۷- بەز ، چەوری ، پیو
18- sigmoid colon	18- zablota badayî	۱۸- ریخۆلە ئەستوورەیی باداو
19- rectum	19- tirtirok, rûviya dawîn	۱۹- رێکە ریخۆلە ، کۆم
20- anus	20- pind, pindil	۲۰- دەرچەیی کۆم
21- descending colon	21- zablota dakêşayî	۲۱- بەشە نزمەیی ریخۆلە ئەستوورە
22- jejunum	22- rûviya birçî	۲۲- پێچە ریخۆلە (باریکە) ، بەشی سەرەوویی ریخۆلە باریکە
23- mesentery	23- hinavpêç, kinte	۲۳- پەردەیی ریخۆلە
24- transverse colon	24- zablota rakêşayî, zablota berwarkî	۲۴- پانە ریخۆلە
25- pyloric part	25- bindevka made, aşik	۲۵- دەرگەبەش
26- spleen , lien	26- xalxalk, faterêşk	۲۶- سپل
27- cardia	27- serdevka made, aşik	۲۷- دەرچەیی سەر دڵ، دەمی گەدە
28- fundus of stomach	28- dilebeş	۲۸- بەشی سەرەوویی گەدە
29- stomach	29- made, aşik	۲۹- گەدە





1- liver

2- cystic duct

3- (common) bile duct

4- gall bladder

5- pancreatic duct

6- greater duodenal papilla

7- duodenum

8- pancreas

9- inslets of Langerhans

10- common hepatic duct

1- kezeb reş, mêlak

2- coya zirav, kerxa zerdavê

3- ducoya zirav

4- kîsikê zirav, zerdav dank

5- coya şêlavkê

6- coya zirav û şêlavka hawbeş

7- donzdetilîk

8- şêlav, pankreas

9- gravên Langerhans

10- coya kezebên hawbeş

۱- جگەر ، جەرگ

۲- جۆگەى زەرداو ، بۆرى زەرداو

۳- جۆگەى زەرداوى هاوبەش

۴- توورەگەى زەرداو ، کيسەى زەرداو

۵- جۆگەى پەنکریاس

۶- کونى هاوبەشى جۆگەى زراو و

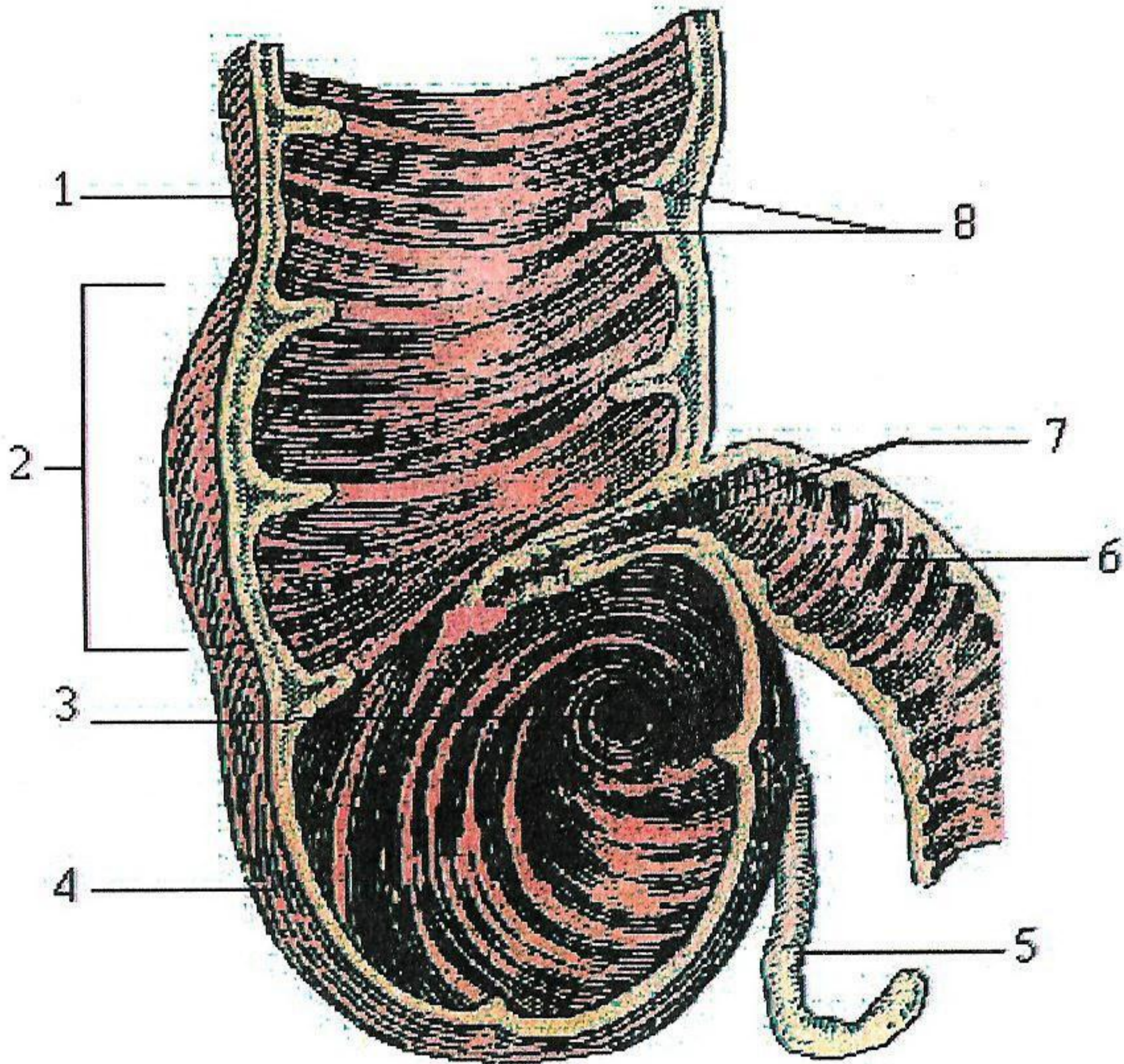
پەنکریاس

۷- رىخۆلەى دوانزەگرى

۸- پەنکریاس

۹- دورگەکانى لانگەر هانز

۱۰- جۆگە هاوبەشى جگەر



- 1- ascending colon
- 2- haustrations of colon
- 3- orifice of appendix
- 4- cecum
- 5- appendix vermiformis
- 6- ileum
- 7- ileo-caecal orifice & valve
- 8- mucous membrane

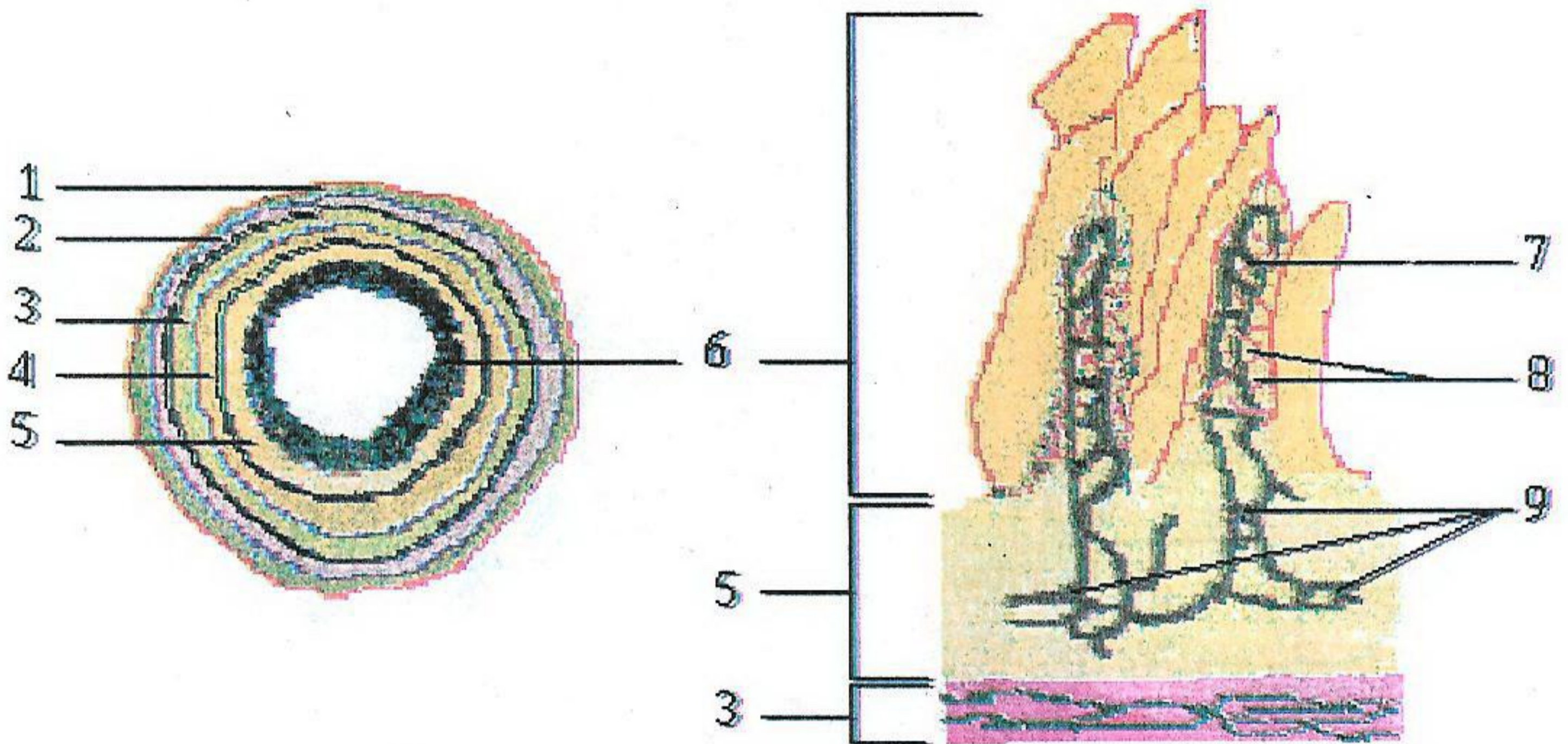
- 1- zablota hilkêşayî
- 2- pêçên zablota hilkêşayî
- 3- derçêya rûviya zêde
- 4- rûviya kor
- 5- rûviya zêde
- 6- rûviya zirav
- 7- derçeya rûviya zirav
- 8- perdeya lîncê

- ۱- بهرزه ریخۆله
- ۲- پێچاوپێچی ناوهندی ریخۆله کویره و بهرزه ریخۆله
- ۳- ده‌رچه‌یه‌ک بۆ ریخۆله کویره
- ۴- کیسه ریخۆله
- ۵- ریخۆله کویره
- ۶- لووسه (باریکه) ریخۆله
- ۷- ده‌رچه‌یه‌ک بۆ لووسه ریخۆله (باریکه) ده‌چیت
- ۸- په‌رده‌ی لێنج ، لێنجه په‌رده

THE WALL OF THE
SMALL INTESTINE

TEBERGEHEK JI
RÛVIYA ZIRAV

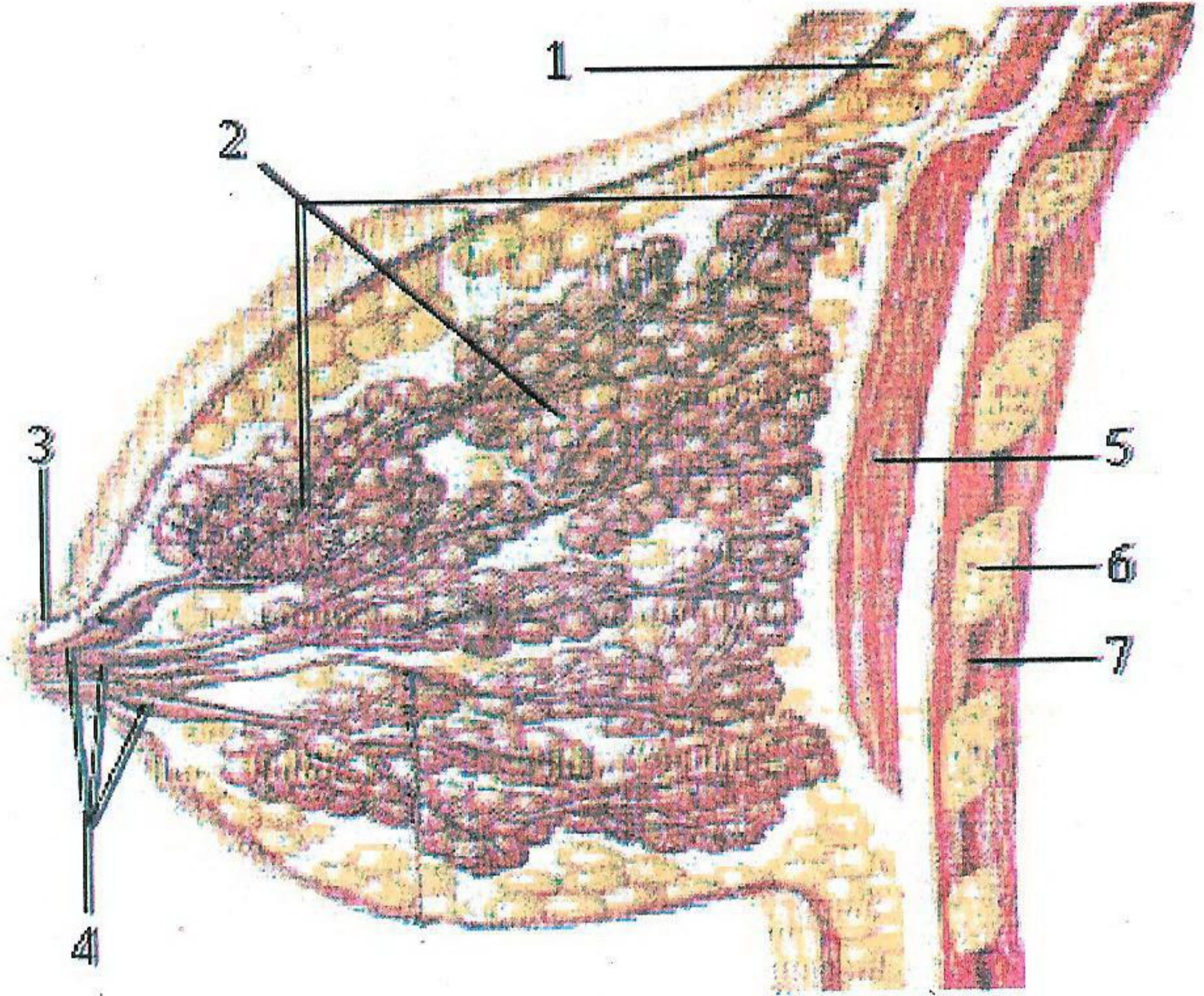
تەبرگەپەك لە رێخۆڵە
باریکەدا



- 1- serosa
- 2- circular muscles
- 3- transverse muscles
- 4- tela conjunctiva
- 5- mucous membrane
- 6- villi
- 7- lymphatic vessel
- 8- blood vessels
- 9- Lymphatic ducts

- 1- perdeya prîton
- 2- çîna masûlkeya dirêj
- 3- çîna masûlkeya pan
- 4- çîna lînceya jêrîn û tevna mûdemarên xwînê
- 5- çîna lîncê
- 6- memîle
- 7- mûlûleyên limfê
- 8- mûdemarên xwînê
- 9- toşpiya limfê

- ١- پەردەى دەرەوهى رێخۆڵە
- ٢- چینه ماسولکەى بازنەبى
- ٣- ماسولکە چینی پان
- ٤- ژێر لىنجە چىن لەگەڵ تەونى مۆلۆولەى خۆین و دەمار
- ٥- لىنجە چىن
- ٦- مەمىلەکان
- ٧- لىمفە لۆولە ، مۆلۆولەى لىمف
- ٨- مۆلۆولەى خۆین
- ٩- بۆرى لىمفى



- 1- mammary adipose body
- 2- mammary gland
- 3- mammary papilla, nipple
- 4- lactiferous ducts
- 5- pectoralis major muscle

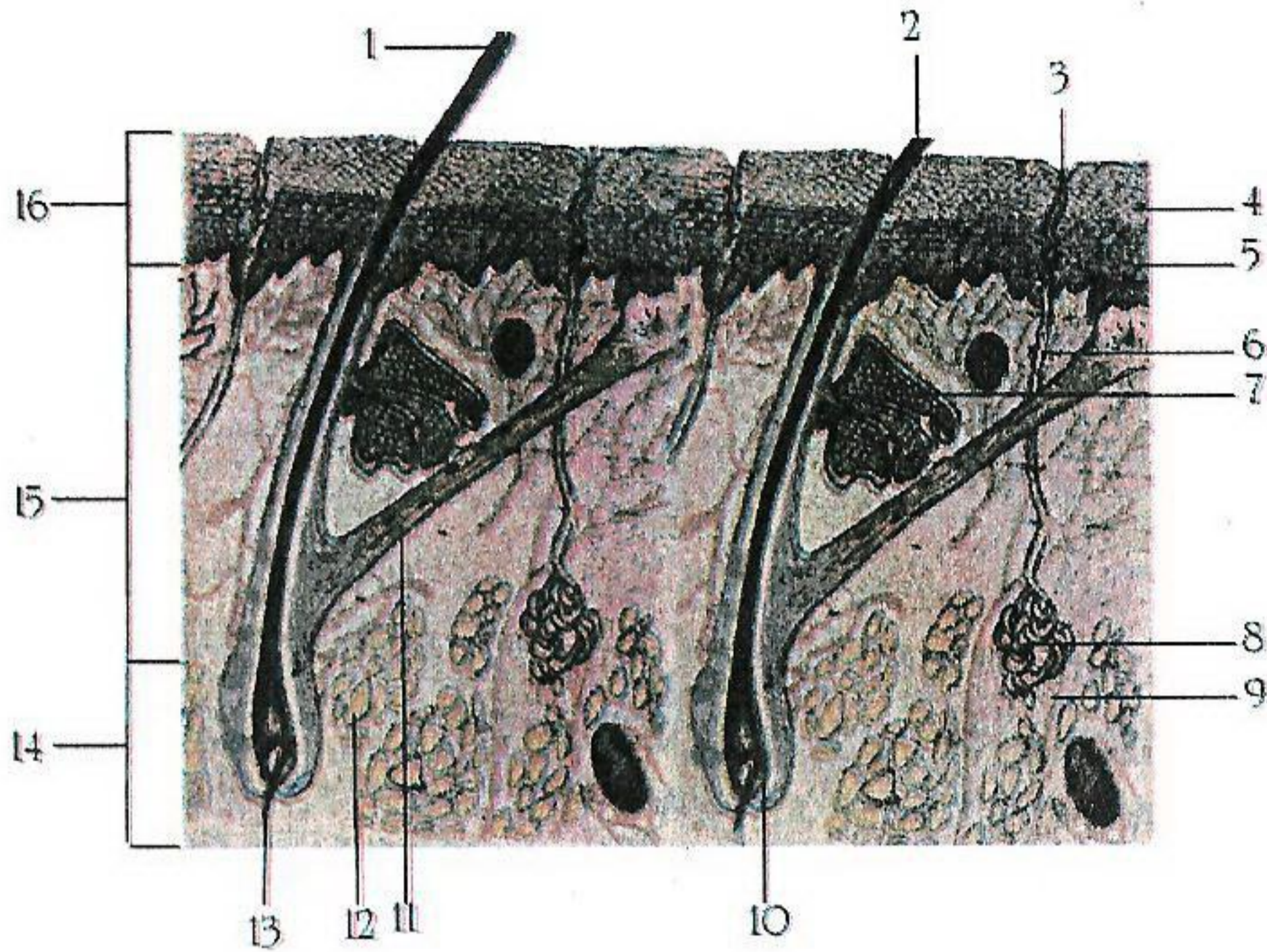
- 1- tevana bez
- 2- toşpiya şîr
- 3- gupika memkê
- 4- coyên şîr
- 5- zîperra (şa ma-sulka sîngê)

- ۱- تهونى بهز ، تهونى چهورى
- ۲- لوى مهك ، گلاندى مهك
- ۳- سه رگوى مهك ، گوى مهك
- ۴- جۆگه كانى شير ، پيره وه كانى شير
- ۵- شا ماسوولكهى سىنگ

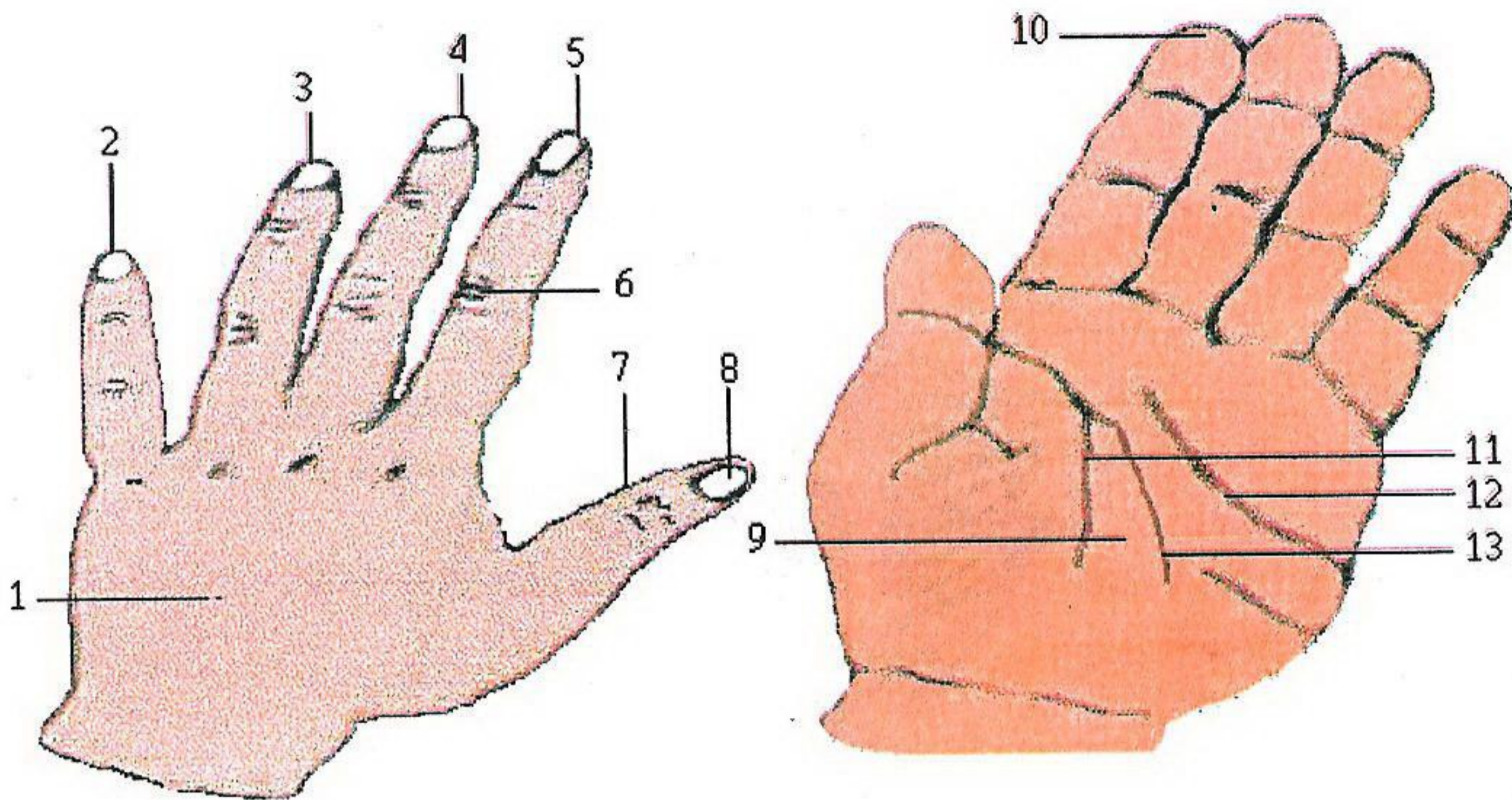
- 6- rib , costa
- 7- intercostal muscle

- 6- parsû
- 7- zablota teniştê

- ۶- په راسو
- ۷- ماسوولكه كانى نيوان په راسووه كان



- | | | |
|-------------------------|--------------------|--|
| 1- hair | 1- mû, por | ۱- موو ، تالە موو |
| 2- hair - pith | 2- navka mûyê | ۲- ناوکی موو |
| 3- pore of the skin | 3- çavka xwêdanê | ۳- دەرچە جوگه‌ی ئاره‌قه |
| 4- horny (dead) layer | 4- çînê hişkbû | ۴- چینی ووشکه‌لاتوو |
| 5- stratum germinativum | 5- çînê dûrsker | ۵- چینی دروستکەر |
| 6- sweat gland duct | 6- coya xwêdanê | ۶- جوگه‌ی ئاره‌قه رژین ، بۆری
گلاندی ئاره‌قه |
| 7- Sebaceous gland | 7- toşpya bez | ۷- لویی چه‌وری ، چه‌وری یه
رژین ، گلاندی چه‌وری |
| 8- sweat gland | 8- toşpya xwêdanê | ۸- گلاندی ئاره‌قه ، لویی ئاره‌قه |
| 9- blood vessels | 9- mûdamara xwînê | ۹- موولوو له‌ی خوین |
| 10- hair follicle | 10- binika mûyê | ۱۰- سه‌لکی موو ، پیازوولکه موو |
| 11- hair muscle | 11- masûlkeya mûyê | ۱۱- ماسوولکه‌ی موو |
| 12- adipose tissue | 12- tevna bez | ۱۲- چه‌وری یه شانە ، ته‌ونی
چه‌وری |
| 13- nerve | 13- reh | ۱۳- ده‌ماره ریشال ، ره‌گ |
| 14- subcutis | 14- binçerim | ۱۴- چینی ژیره‌وه‌ی پیتستی |
| 15- corium , dermis | 15- çerim | ۱۵- چینی بن توویژ |
| 16- epidermis | 16- rûçerim | ۱۶- چینی توویژ، رووی پیتستی |



- 1- back of the hand
- 2- little finger
- 3- ring finger
- 4- middle finger
- 5- index finger

- 6- finger joint
- 7- thumb

- 8- nail
- 9- palm of hand

- 10- fingertip
- 11- line of the life
- 12- line of the heart
- 13- main line

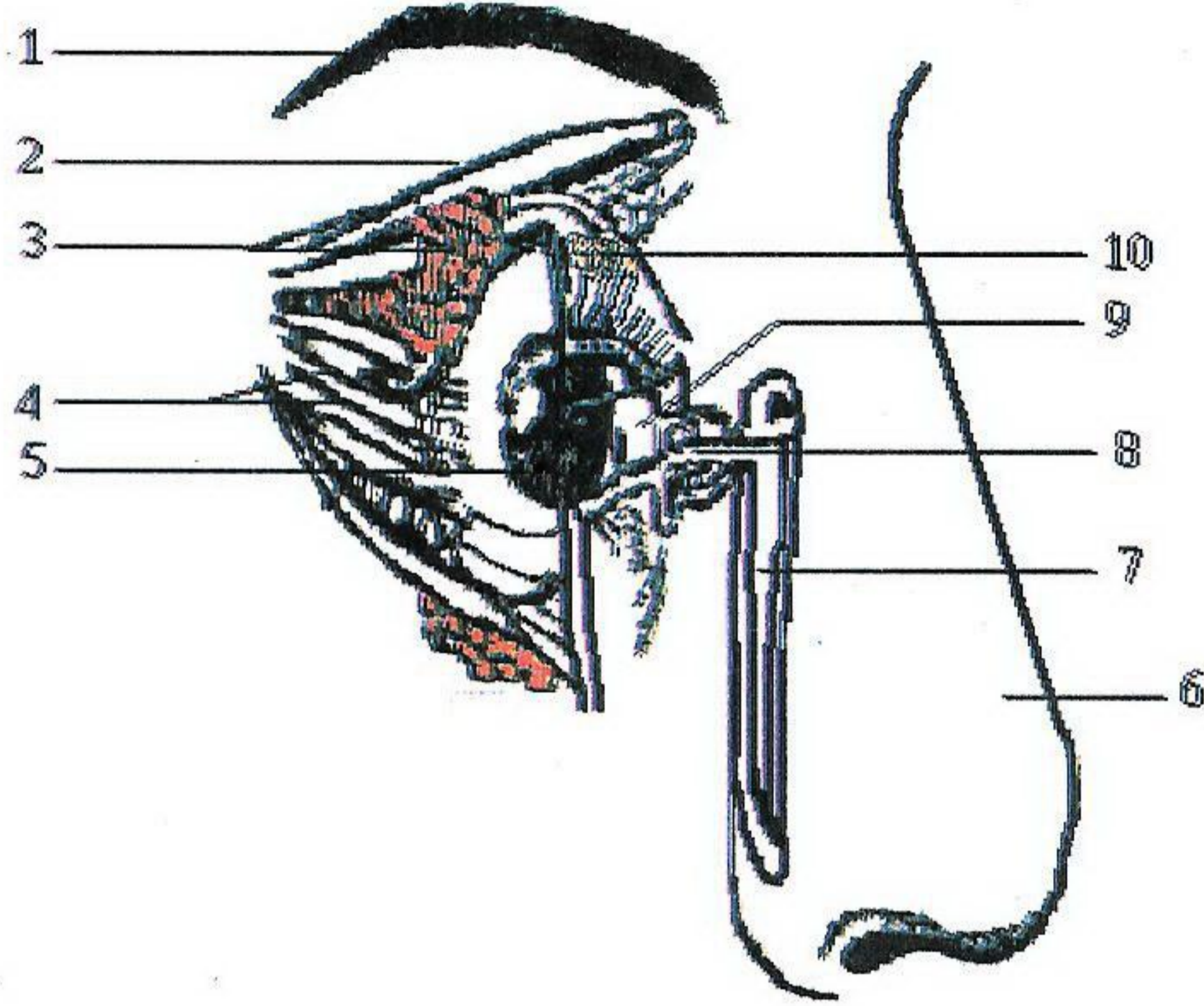
- 1- piştadest
- 2- qilîçk, tiliya biçûk
- 3- babelîçk, tiliya gustîlkê
- 4- tiliya dirêj, tiliya navîn
- 5- tiliya nîşandanê

- 6- girçika tiliyan
- 7- tiliya mezin, tiliya beranê

- 8- neynûk
- 9- navlep, hevêsa dest kefa dest

- 10- sertilî
- 11- hêlî jiyan
- 12- hêlî dil
- 13- hêlî serekî

- ۱- پشتی دەست
- ۲- پەنچەى بچووک ، تووتە
- ۳- پەنچەى هەلفە ، برای تووتە
- ۴- پەنچە درێژه ، زەنگلە قووتە
- ۵- پەنچەى نیشانەدان ، دۆشاومزە
- ۶- جمگەى پەنچە
- ۷- پەنچە گەورە ، ئەسپى کوژە
- ۸- نینۆک ، نووخان ، ناخون
- ۹- ناو لەپ ، ناودەست ، بەرى دەست
- ۱۰- سەرپەنچە ، نووکی پەنچە
- ۱۱- هێلێ ژیان
- ۱۲- هێلێ دل
- ۱۳- هێلێ سەرەکی



1- eyebrow

2- upper eyelid

3- lacrimal gland

4- ophthalmic muscle

5- Cornea

6- nos

7- ductus nasolacrmalis

8- punctum lacrimalis

9- adipose tissue

1- birî, birh

2- palika jorî , qepûlka
jorî

3- toşpiya rondikan

4- masûlkeyên çav

5- reşka çav

6- difin, poz, lût

7- coya rondika difnê

8- coya rondikê

9- toşpiya bez

۱- برۆ ، ئه‌برۆ

۲- پیلووی سه‌رووی چاو

۳- لووی فرمیتسک ، گلاندی فرمیتسک

۴- ماسوولکه‌ی چاو

۵- ره‌شکینه‌ی چاو ، ره‌شینه‌ی چاو

۶- لووت ، که‌پوو

۷- جۆگه‌ی فرمیتسک

۸- سه‌رتای جۆگه‌ی فرمیتسک له‌ دیوی

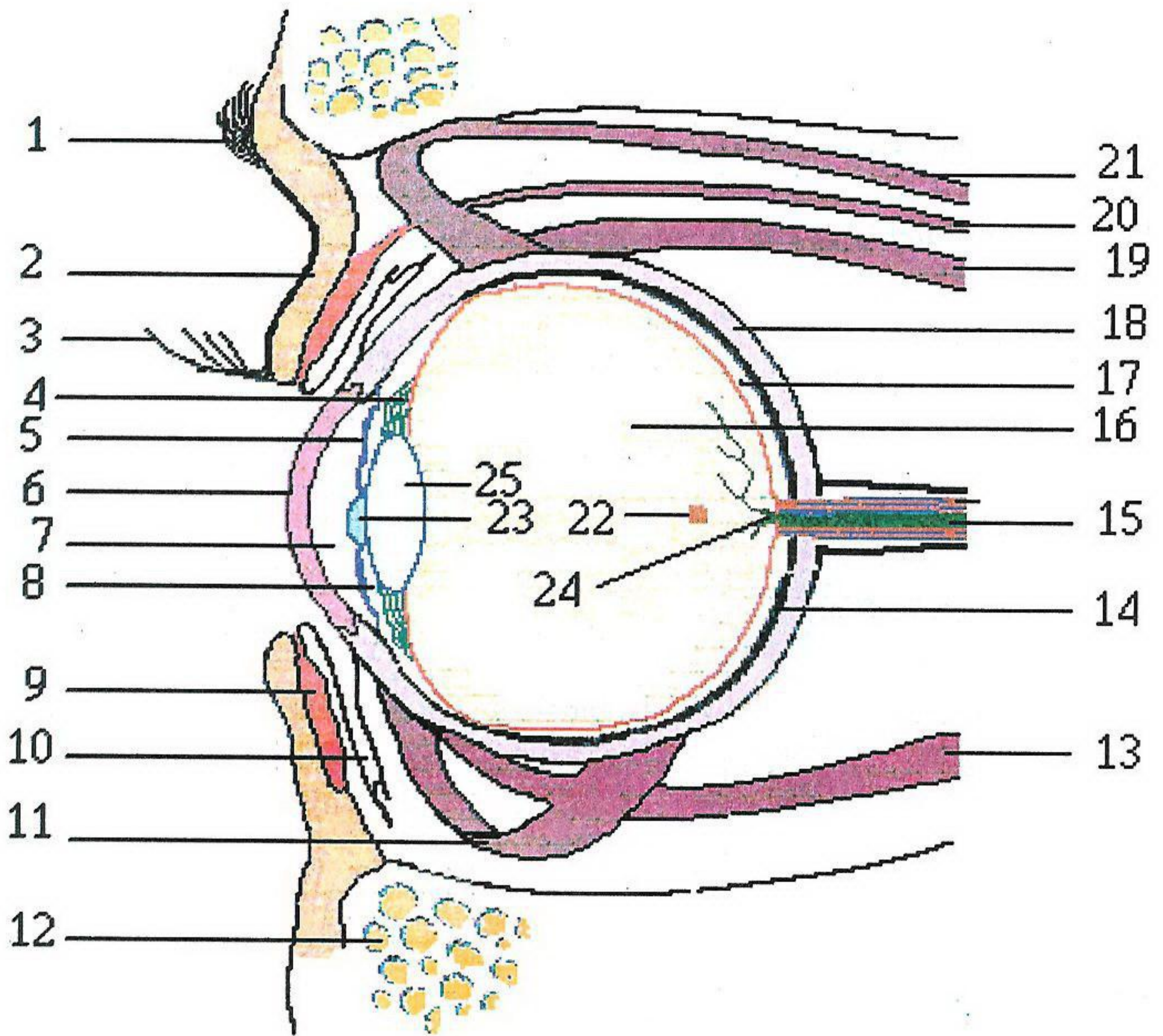
ناوه‌وه‌ی چاو

۹- لووی به‌ز ، گلاندی چه‌ری

PARTS OF THE HU- PARÇÊN ÇAVÊ
MAN EYE

چاو

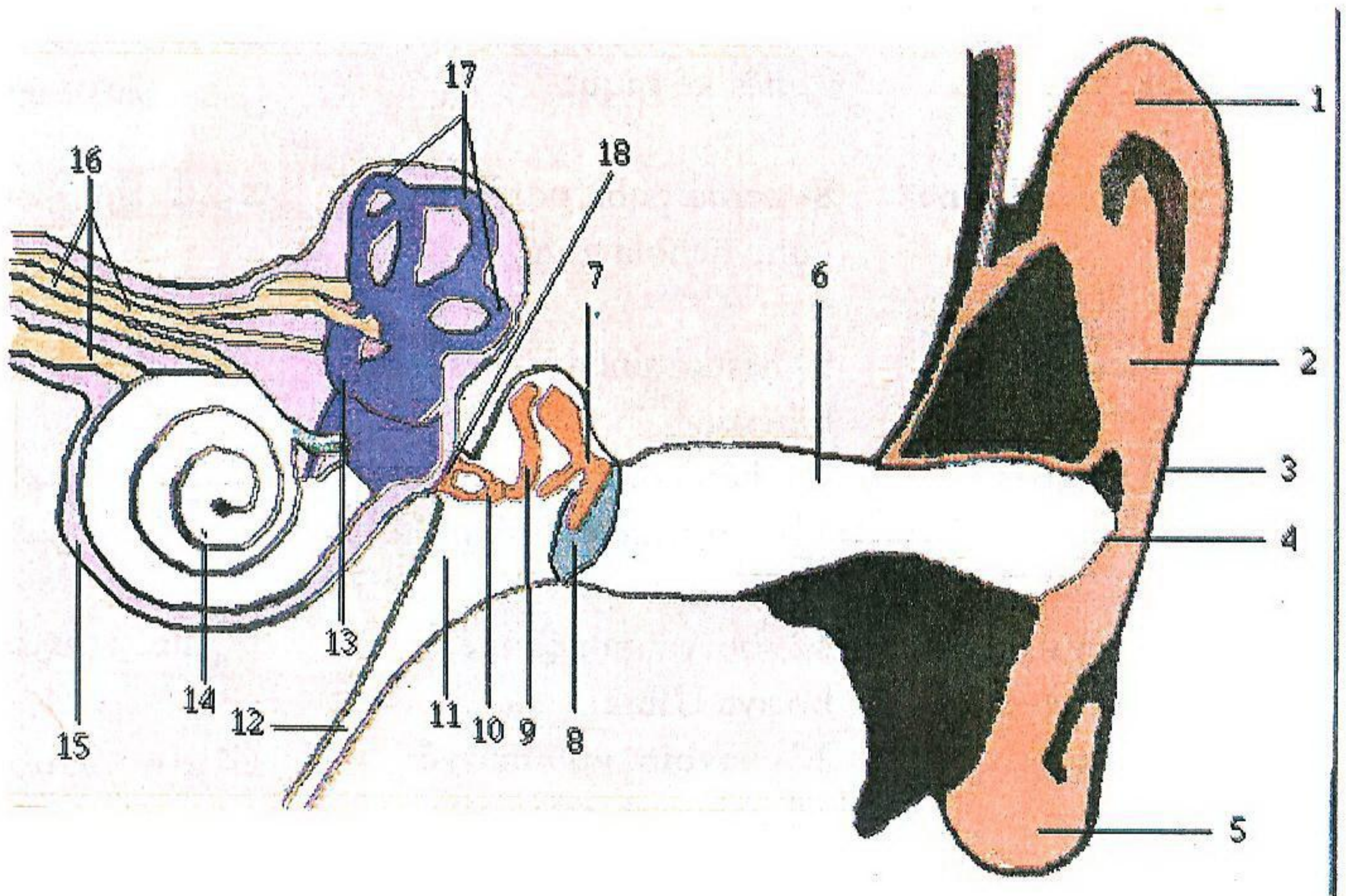
1- eyebrow	1- birî, birh, brû	۱- برۆ ، ئەبرۆ
2- upper eyelid	2- palika jorî, qepûlka jorî	۲- پیتلوی سەرەوهی چاو
3- eyelash	3- bijang	۳- برژانگ ، موژگان ، مژۆڵ
4- ciliary muscle	4- masûlkeya bijangê	۴- دەزۆوله ماسۆولکەى هاوینه
5- iris	5- reşika çav	۵- رهنگینه
6- cornea	6- perdeya çav	۶- رهشینهی چاو
7- anterior chamber of eye	7- valahiya pêşî	۷- بۆشایی پیشه‌وهی چاو (ده‌لاقى پیشه‌وه)
8- posterior chamber of eye	8- valahiya paşî	۸- بۆشایی دوایه‌وهی چاو (ده‌لاقى پاشه‌وه)
9- Sebaceous gland	9- toşpiya bez	۹- گلاندی چه‌وری ، لوی به‌ز
10- bulbar conjunctiva	10- kîsê bester	۱۰- سه‌لکی به‌سته‌ر ، توورکەى به‌سته‌ر
11- inferior oblique muscle	11- xwaremasû lkeya jêrîn	۱۱- لاره ماسۆولکەى ژێره‌وهی چاو
12- adipose tissue	12- tevna bez	۱۲- ته‌ونی به‌ز ، ته‌ونی چه‌وری
13- inferior rectus muscle	13- rastemasûlkeya jêrîn	۱۳- راسته ماسۆولکەى ژێره‌وهی چاو
14- choroid	14- torê xwînber û xwîn- hêner	۱۴- تۆری خوینبه‌رو خوینه‌پنه‌ر
15- optic nerve	15- reha bînahiyê, dîtinê	۱۵- بینینه ده‌مار ، ده‌ماری چاو
16- vitreous body	16- spîka çav, avka bînahyê	۱۶- ته‌نی شووشه‌یی ، شله‌ی شووشه‌یی
17- retina	17- tora çav	۱۷- چینی تۆره ، تۆری چاو
18- sclera	18- torê çeç	۱۸- سپینه‌ی چاو
19- superior rectus muscle	19- rastemasûlkeya jorîn	۱۹- راسته ماسۆولکەى سەر‌وهی چاو
20- levator palpebrae superioris	20- hilgiremasûlka palika jorîn	۲۰- هه‌لگره ماسۆولکەى پیتلوی ژووروی چاو
21- superior oblique muscle	21- xwaremasûlka çav	۲۱- لاره ماسۆولکەى سه‌روی چاو
22- macula lutea	22- zerdepele	۲۲- زه‌رده په‌له
23- pupil	23- bîbik	۲۳- بیبیکه‌ی چاو ، گلینه‌ی چاو
24- blind spot, optic disc	24- piniya kor, korepele	۲۴- کویره په‌له
25- lens	25- nîske, bîbîcamk	۲۵- هاوینه ، بیبیکه



PARTS OF THE EAR PERÇÊN GUH

گوئی

1- helix	1-perê guhî, serçimika guh	۱- په‌ری گوئی
2- external ear	2- guhê derva	۲- گوئی دهره‌وه
3- auricle	3- kiroje, kevçika guh	۳- کرۆزه
4- external auditory meatus	4- kuna guhê derve	۴- کونی گوئی دهره‌وه ، کونه گوئی
5- ear lobe	5- pelka guhî, nermika, gurçika guh	۵- په‌لکی گوئی ۶- بۆریی گوئی دهره‌وه
6- external auditory canal	6- borya guhî ya derva, kerrika guh	۷- چه‌کوشه ئیسکی گوئی ، ئیسکی چه‌کوش
7- hammer	7- hêstkê raqut	۸- په‌رده‌ی گوئی ، ته‌پله گوئی
8- tympanic membrane	8- perda guhî, perdeya guh, deholâ guhî	۹- ئیسکی ده‌زگای گوئی
9- anvil (incus)	9- hêstkê sindanî, hestîkên bihêstinê	۱۰- ئیسکی ناوزه‌نگی ۱۱- گوئی ناوه‌راست
10- stirrup (stapes)	10- hêstkyê menekî, zengû	۱۲- جوگی ئوستاکی
11- middle ear	11- guhê naverastê, guhê navîn	۱۳- راره‌وی ناوه‌وه‌ی گوئی ۱۴- سه‌ده‌فه پیچ ، لول پیچ ، پیچۆکه‌ی گوئی
12- eustachian tube	12- borya guhlêbûnê, boriya Ustakî	۱۵- له‌رزه ئاو ۱۶- ده‌ماری بیستن، ده‌ماری گوئی
13- ear vestibule	13- navbira guh masyê	۱۷- بۆرییه نیمچه بازنه‌ییه‌کان
14- cochlea	14- guhmasî, guncivêlk şeytanok	۱۸- ده‌لافه‌ی هیلکه‌یی ، کونی هیلکه‌یی
15- aqua labyrinthi	15- lerze avk	
16- auditory nerve	16- rehên guhlêbûnê hawsengi, rehê bihêstinê	
17- semicircular ducts	17- borryêt nîvbaday, guhê hundirîn	
18- oval window	18- kuna hêlkê , delaqî hêlkê	



RESPIRATORY SYSTEM

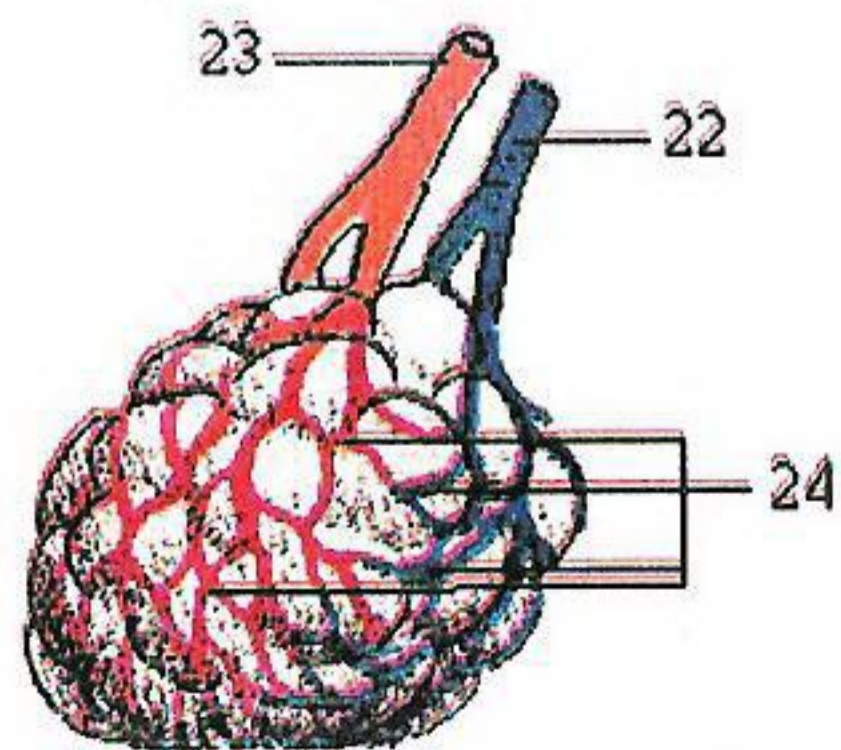
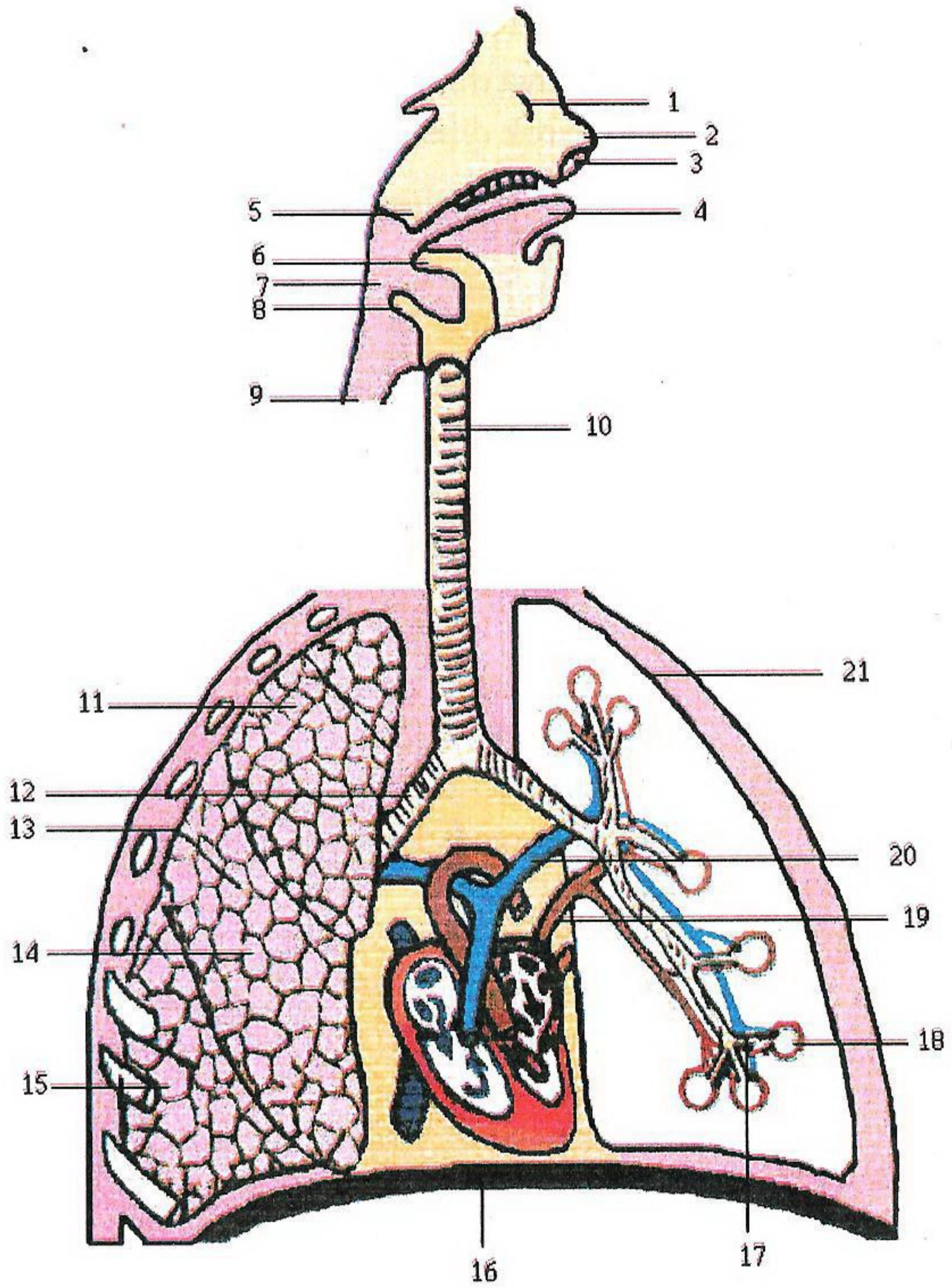
- 1- nasal cavities
- 2- nostril
- 3- septum
- 4- tongu
- 5- uvula
- 6- hyoid bone
- 7- larynx
- 8- epiglottis
- 9- esophagus
- 10- trachea
- 11- upper lobe
- 12- bronchus
- 13- right lung
- 14- middle lobe
- 15- lower lobe
- 16- diaphragma
- 17- bronchiole
- 18- air vesicle
- 19- pulmonary artery
- 20- pulmonary vein
- 21- left lung
- 22- pulmonary arteries
- 23- pulmonary veins
- 24- blood vessels

DEZGAHÊ PIŞÛYÊ

- 1- valahiya difnê
- 2- kirkirok difnê, ximximk
- 3- kuna difnê
- 4- ziman
- 5- zimanê biçûk, gelalûç
- 6- hestiyê gelalûçê
- 7- gewrî
- 8- dilkê gewriyê
- 9- sorsorik, soriçk
- 10- zengilor, kirkirok
- 11- falka jorîn, loba jorîn
- 12- tayên kirkirokê
- 13- pişika rastê
- 14- falka navê, loba navincî
- 15- falka jêrîn, loba jêrîn
- 16- perdeya navbirê
- 17- mûkirkirokên, bronşik
- 18- porgeha bay, sikildanoçke
- 19- xwînhênera pişkê
- 20- xwînbera pişkê
- 21- pişika çepê
- 22- xwînbera porgeha bayî
- 23- xwînhênera porgeha bayî
- 24- tora mûdemarên xwînê

کۆنه‌ندامی هه‌ناسه‌دان

- ۱- بۆشایی لوت ، کۆرکا دفنێ
- ۲- کونه لوت ، تفنک
- ۳- ناوبره‌ی لوت
- ۴- زمان
- ۵- زمانه‌ی مه‌ل‌اشوو ، گه‌لا لووچ
- ۶- لامه ئیسک ، ئیسکی گه‌لا لووچ
- ۷- گه‌روو ، قورگ ، نه‌وس
- ۸- زمانه بچکۆله ، قه‌پاخێ گه‌رووی
- ۹- سورینچک ، سورسۆرک
- ۱۰- بۆریی هه‌وا ، ئەلفه کرکراکه‌یی - یه‌کان ، کرکۆک
- ۱۱- پله‌ی سه‌ره‌وه ، فالکاسه‌رغه
- ۱۲- بۆریچکه‌ی هه‌وا
- ۱۳- سیی راست ، سیپه‌لکا راستی
- ۱۴- پله‌ی ناوه‌ندی ، فالکا ناھی
- ۱۵- پله‌ی خواره‌وه ، فالکا بنغه
- ۱۶- ناویه نچک ، په‌ردا ناھیری
- ۱۷- موو بۆریچکه‌ی هه‌وایی ، مووکرکراگه
- ۱۸- سیکلانوچکه ، بلقی سی ، پۆرگا بای
- ۱۹- خوینبه‌ری سی
- ۲۰- خوینه‌ینه‌ری سی
- ۲۱- سیی چه‌پ ، سیپه‌لکا چه‌پی
- ۲۲- خوینبه‌ر بۆ سیکلانوچک
- ۲۳- خوینه‌ینه‌ره‌کانی سی
- ۲۴- تۆری موولووله‌ی خوین

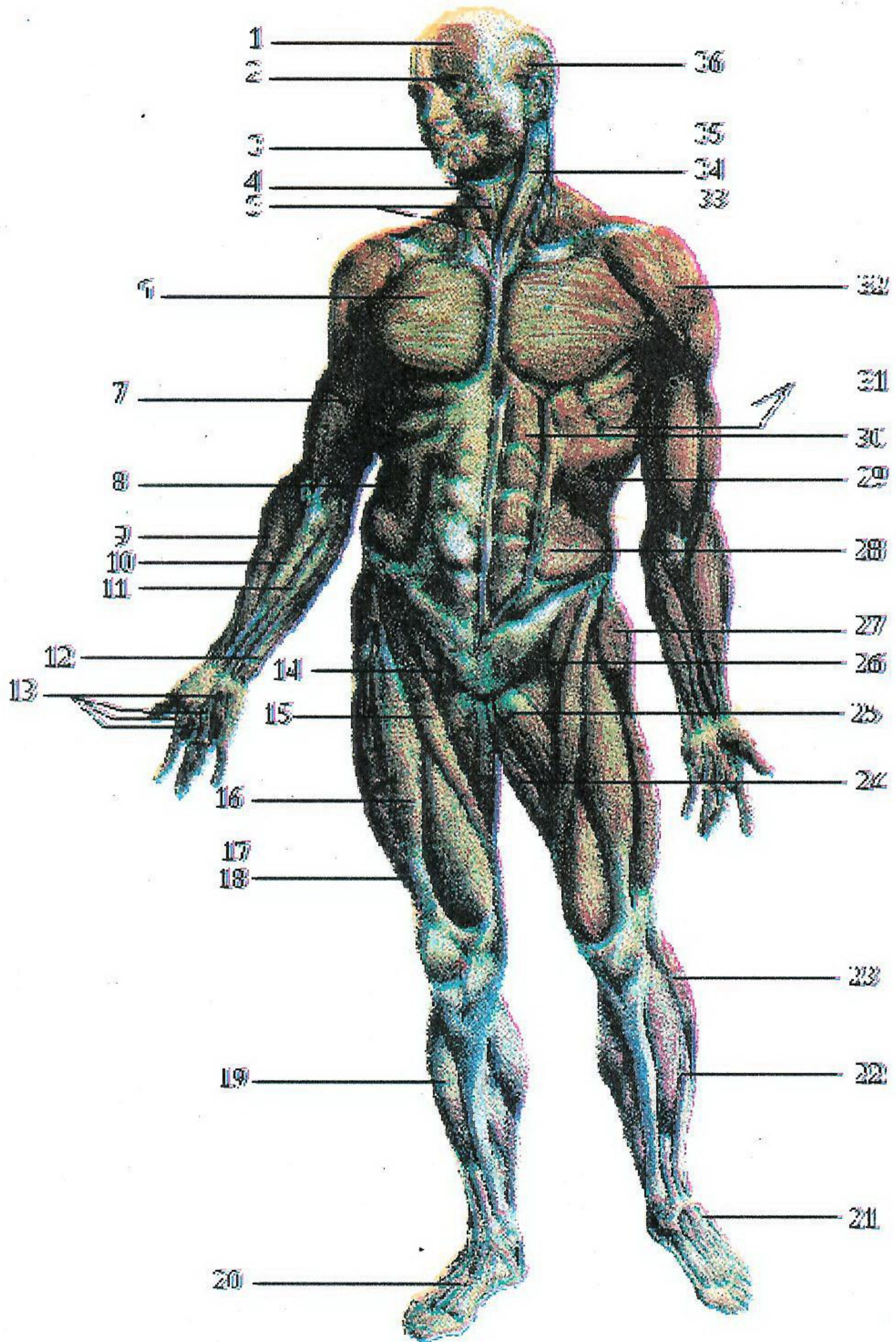


MUSCULATURE
ANTERIOR ASPECT

MASÛLKÊN PÊŞ

ماسوولکه‌کانی له‌شی
مرۆف له‌ پوروی پیشه‌وره

1- frontalis muscle	1- masûlkên eniyê	۱- ماسوولکه‌ی ناوچه‌وانی ، ماسوولکه‌ی ته‌ویل
2- orbicularis palpebrarum muscle	2- masûlkên xeleka	۲- ماسوولکه‌ی ئەلفه‌یی ده‌وری چاو
3- orbicularis oris muscle	3- masûlkên dora dev	۳- ماسوولکه‌ی ئەلفه‌یی ده‌وری ده‌م
4- muscles omohyoid m.	4- masûlkên bin lamê	۴- ماسوولکه‌ی بنه‌ شه‌ویله‌
5- sterno-hyoideus muscle	5- zîpera hefkê	۵- ماسوولکه‌ ئیسیکی کۆله‌ی سنگ
6- pectoralis major muscle	6- zîpera sîngê	۶- شا ماسوولکه‌ی سنگ
7- biceps brachii delto-minimus muscle	7- masûlkên mil du serî, masûlkên du serî bazû	۷- ماسوولکه‌ی دوو جه‌مه‌سه‌ری بازوو
8- obliquus externus abdominis muscle	8- masûlkên zik yên xar	۸- لاره‌ ماسوولکه‌ی سک
9- brachioradialis muscle	9- masûlkên mil û zendên stûr	۹- ماسوولکه‌ گه‌وره‌ی بازوو و زهند
10- flexor radius ulnaris m.	10- tewanga zendên stûr	۱۰- ماسوولکه‌ی چه‌مانه‌وه‌ی مه‌چه‌ک
11- palmaris longus muscle	11- masûlkên kefa dest	۱۱- پانه‌ ماسوولکه‌ی له‌پی ده‌ست
12- flexor digitorum superficialis muscle	12- tewanga tiliyan	۱۲- ماسوولکه‌ی چه‌مانه‌وه‌ی په‌نچه‌کان
13- abductor digiti minimi muscles	13- kurmê masûlkên nav dest	۱۳- کرمه‌ ماسوولکه‌ی ناو ده‌ست
14- pubio-ischiadic muscle	14- masûlkên nêk û piştîkê	۱۴- ماسوولکه‌ی نیک و پشتیکی
15- muscle sartorius	15- paqa ran, dûrîn	۱۵- ماسوولکه‌ دوورینه
16- quadriceps femoris m.	16- şilka ran	۱۶- چوارینه‌ ماسوولکه‌
17- vastus medialis muscle	17- panka ran ya navê	۱۷- پانه‌ ماسوولکه‌ی ناوه‌کی
18- vastus lateralis	18- panka ran ya rex	۱۸- پانه‌ ماسوولکه‌ی ده‌ره‌کی
19- dorsiflexors muscle	19- zebleka lûlaqa stûr	۱۹- ماسوولکه‌ی پیشه‌وه‌ی لاق
20- extensor hallucis brevis muscle	20- rahêla berana pê (kurt)	۲۰- کورته‌ ماسوولکه‌ی راکیشی په‌نچه‌ گه‌وره‌ی پی
21- tendon of peroneus brevis muscle	21- rahêla tiliyên pê yên kurt	۲۱- کورته‌ ماسوولکه‌کانی راکیشی په‌نچه‌کانی پی
22- extensor bravis digitorum pedis muscle	22- rahêla tiliyên pêyên biçûk	۲۲- درێژه‌ ماسوولکه‌ی راکیشی په‌نچه‌ گه‌وره‌ی پی
23- longiperoneus muscle	23- zebleka lûlaqa zirav	۲۳- درێژه‌ ماسوولکه‌ی لاق
24- gracilis muscle	24- tenka ran	۲۴- باریکه‌ ماسوولکه‌ی ران

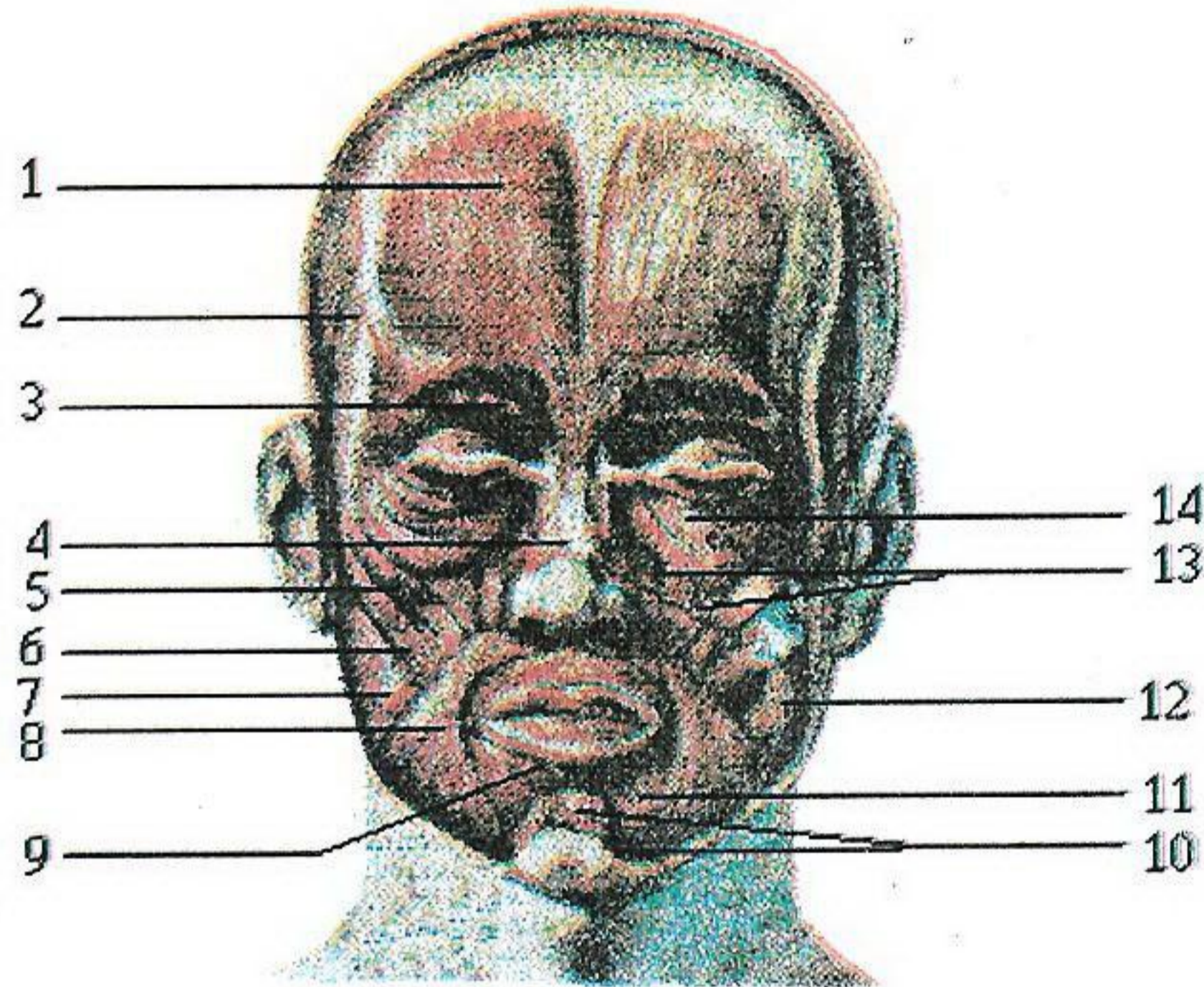


25- adductor longus m.	25- binpiştka ran	۲۵- دريژه ماسوولکه‌ی بن ران
26- gluteus medius muscle	26- mitlok	۲۶- ناوهنده ماسوولکه‌ی پاشه‌ل
27- tensor fasciae latae muscle	27- rahêla pan ya binçer- mê ran	۲۷- ماسوولکه‌ی بن پیستی ران
28- transversus abdominis muscle	28- pana masûlkên zik	۲۸- پانه ماسوولکه‌ی سک
29- obliquus externus adbominis muscle	29- masûlkên zik xwar, masûlkên têlekê	۲۹- لاره ماسوولکه‌ی سک
30- rectus abdominis muscle	30- masûlkên zik rast	۳۰- ریکه ماسوولکه‌ی سک ، ماسوولکه راسته‌ی سک
31- serratus anterior	31- zebleka teniştê, masûlkên navbera parsuwan	۳۱- نیوانه په‌راسو
32- deltoideus muscle	32- sêsera sermil	۳۲- ماسوولکه‌ی سی‌جه‌سه‌ری (سه‌ر شان و قو‌ل) ، ماسوولکه‌ی ده‌لتا
33- trapezius muscle	33- zîpera pašmil	۳۳- ماسوولکه‌ی سه‌ر ده‌فه‌ی شان
34- sternocleidoma stoides muscle	34- gapor	۳۴- ماسوولکه راسته‌ی مل (چه‌مانه‌وه‌ی سه‌ر)
35- masseter muscle	35- masûlkên cûtinê	۳۵- ماسوولکه‌ی جاوین
36- temporal muscle temporalis	36- masûlkên cinûkê, masûlkên sêwincê	۳۶- ماسوولکه لاجانگی

THE FACIAL MUSCLES

MASÛLKÊN NAVÇAVAN

ماسوولکه‌کانی ده‌مورچاو



- 1- frontal muscle
- 2- temporal muscle
- 3- levator palpebra superior muscle
- 4- nasalis muscle
- 5- zygomaticus minor muscle
- 6- zygomaticus major muscle
- 7- risorius muscle
- 8- depressor anguli oris muscle
- 9- orbicularis oris muscle
- 10- mentalis muscle
- 11- depressor labii inferioris muscle
- 12- masseter muscle
- 13- levator labii superioris muscle
- 14- orbicularis palpebrarum muscle

- 1- masûlkên eniyê
- 2- masûlkên cinûkê
- 3- helkêşa qepûlka jorîn
- 4- pêpesta difnê
- 5- masûlkên ber çav ya biçûk
- 6- masûlkên ber çav ya mezin
- 7- masûlkên pêkenînê
- 8- dakêşên qoziyên dev
- 9- masûlkên xeleka dev
- 10- masûlkên erzingê
- 11- dakêşa lêva jêrîn
- 12- masûlkên cûtinê
- 13- helkêşa lêva jorîn
- 14- masûlkên xeleka

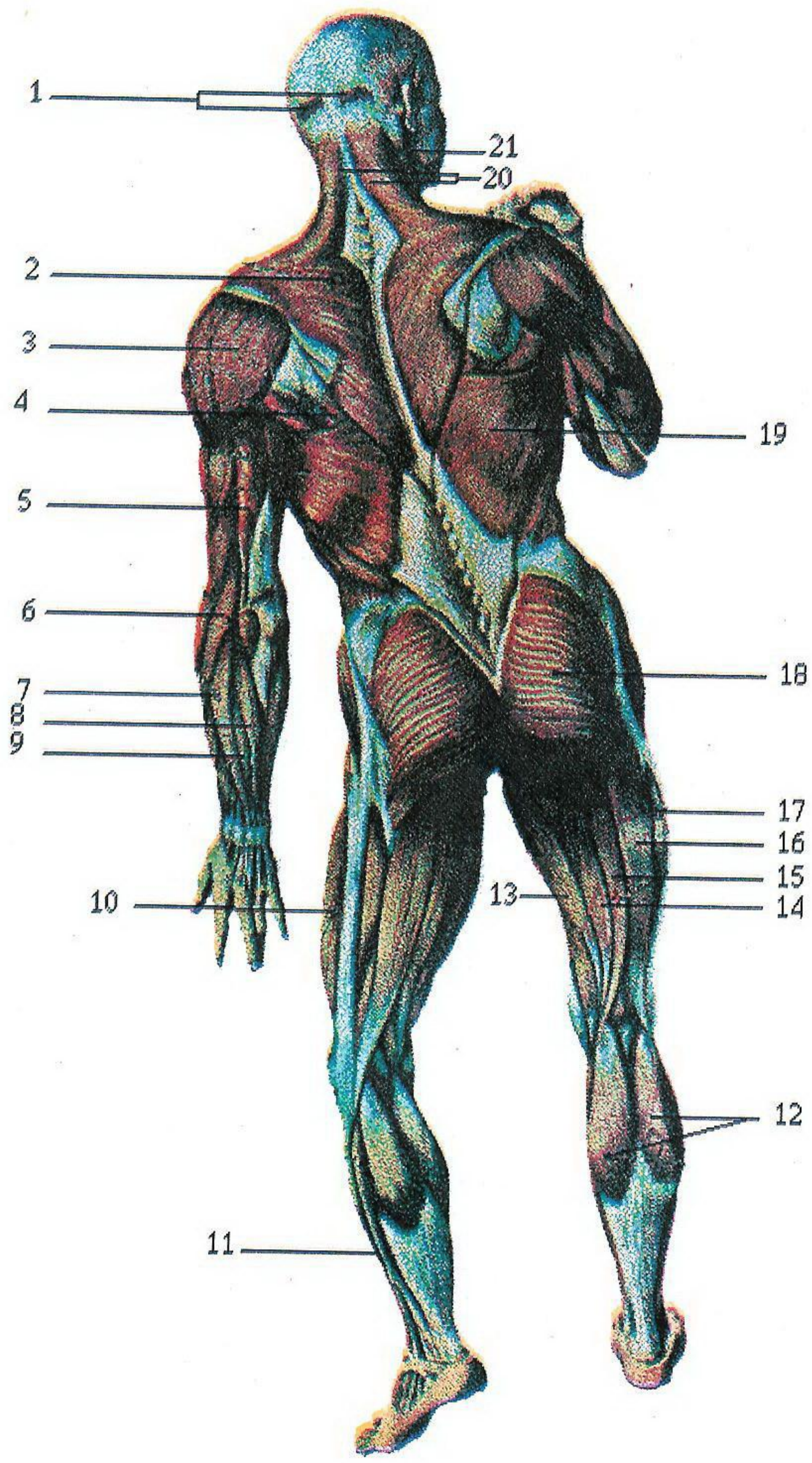
- ۱- ماسوولکه‌ی ناوچه‌وانی ، ته‌ویژ
- ۲- ماسوولکه‌ی لاجانگی ، جنووک
- ۳- ماسوولکه‌ی هه‌لگری پیلوی سه‌ره‌وه‌ی چاو (برۆیی)
- ۴- ماسوولکه‌ی داکیشی لووت
- ۵- ماسوولکه‌ی کولمی بچووک
- ۶- ماسوولکه‌ی کولمی گه‌وره
- ۷- ماسوولکه‌ی پیکه‌نین
- ۸- ماسوولکه‌ی داکیشی گوشه‌ی ده‌م
- ۹- ماسوولکه‌ی ئەلفه‌یی ده‌وری ده‌م
- ۱۰- ماسوولکه‌ی چه‌ناگه
- ۱۱- ماسوولکه‌ی داکیشی لیوی خواره‌وه
- ۱۲- ماسوولکه‌ی جوین ، جاوین
- ۱۳- ماسوولکه‌ی هه‌لگره‌ی لیوی سه‌ره‌وه
- ۱۴- ماسوولکه‌ی ئەلفه‌یی ده‌وری چاو ، ماسوولکه‌ی قه‌پوولکه

MUSCULATURE
POSTERIOR ASPECT

MASÛLKÊN PAŞ

ماسوولکه‌کانی له‌شی
مرۆف له‌رووی پاشه‌وه

1- occipitalis muscle	1- zebleka patka serî	۱- ماسوولکه‌ی پشت مل
2- trapezius muscle	2- zîpera pašmil	۲- ماسوولکه‌ی سه‌ر ده‌فه‌ی شان
3- deltoideus muscle	3- sêsera sermil	۳- ماسوولکه‌ی سێ جه‌مه‌سه‌ری
4- rhomboideus muscle	4- masûlkên bin mil	(سه‌ر شان و قۆل) ، ماسوولکه‌ی ده‌لتا
5- triceps brachii muscle	5- masûlkên sêsera bazû	۴- ماسوولکه‌ی بن ده‌فه‌ی شان
6- extensor carpi radialis muscle	6- rahêla bazendê stûr	۵- ماسوولکه‌ی سێ جه‌مه‌سه‌ره‌ی بازو
7- digital extensors muscle	7- rahêla tiliyan	۶- درێژه ماسوولکه‌ی مه‌چه‌ک
8- extensor digiti minimi muscle	8- rahêla qilîşkê	۷- ماسوولکه‌ی پراکتیشی په‌نچه‌کان
9- extensor carpi ulnaris muscle	9- rahêla zendê zirav	۸- ماسوولکه‌ پراکتیشی په‌نچه‌ بچووک
10- vastus lateralis m.	10- panka ran ya rexî	۹- ماسوولکه‌ پراکتیشی جمگه‌ی ده‌ست
11- soleus muscle	11- masûlkên paniya pê	۱۰- پانه ماسوولکه‌ی ده‌ره‌کی ران
12- gastrocnemius m.	12- paqa ling , belek	۱۱- پانه ماسوولکه‌ی پشتی لاق
13- gracilis muscle	13- masûlkên tenik, tenka ran	۱۲- ماسوولکه‌ی نه‌رمایی لاق
14- semimembranous muscle	14- nîvhulîska ran	۱۳- باریکه ماسوولکه‌ی ران
15- semitendinosus	15- nîvjîya ran	۱۴- ماسوولکه‌ نیمچه‌ په‌رده‌یی ران
16- biceps femoris	16- dusera ran	۱۵- نیمچه‌ ژێ یی ماسوولکه‌ی ران
17- vastus lateralis	17- panka ran ya rexî	۱۶- ماسوولکه‌ دوو جه‌مه‌سه‌ری ران
18- gluteus maximus muscle	18- masûlkên stûr yên gurmikê	۱۷- پانه ماسوولکه‌ی ده‌ره‌کی ران
19- latissimus dorsi m.	19- panka piştê	۱۸- ماسوولکه‌ گه‌وره‌ی سمت
20- semispinalis capitis muscle	20- rahêla pišta stû	۱۹- پانه ماسوولکه‌ی پشت
21- digastricus muscle	21- masûlkên pišta guh	۲۰- ماسوولکه‌ی پشته‌ مل (دوو په‌ته ماسوولکه‌ن به‌ ته‌نیشته‌ برپه‌ه‌کانی مله‌وه)
		۲۱- گۆپکه ماسوولکه‌کانی پشت گۆی



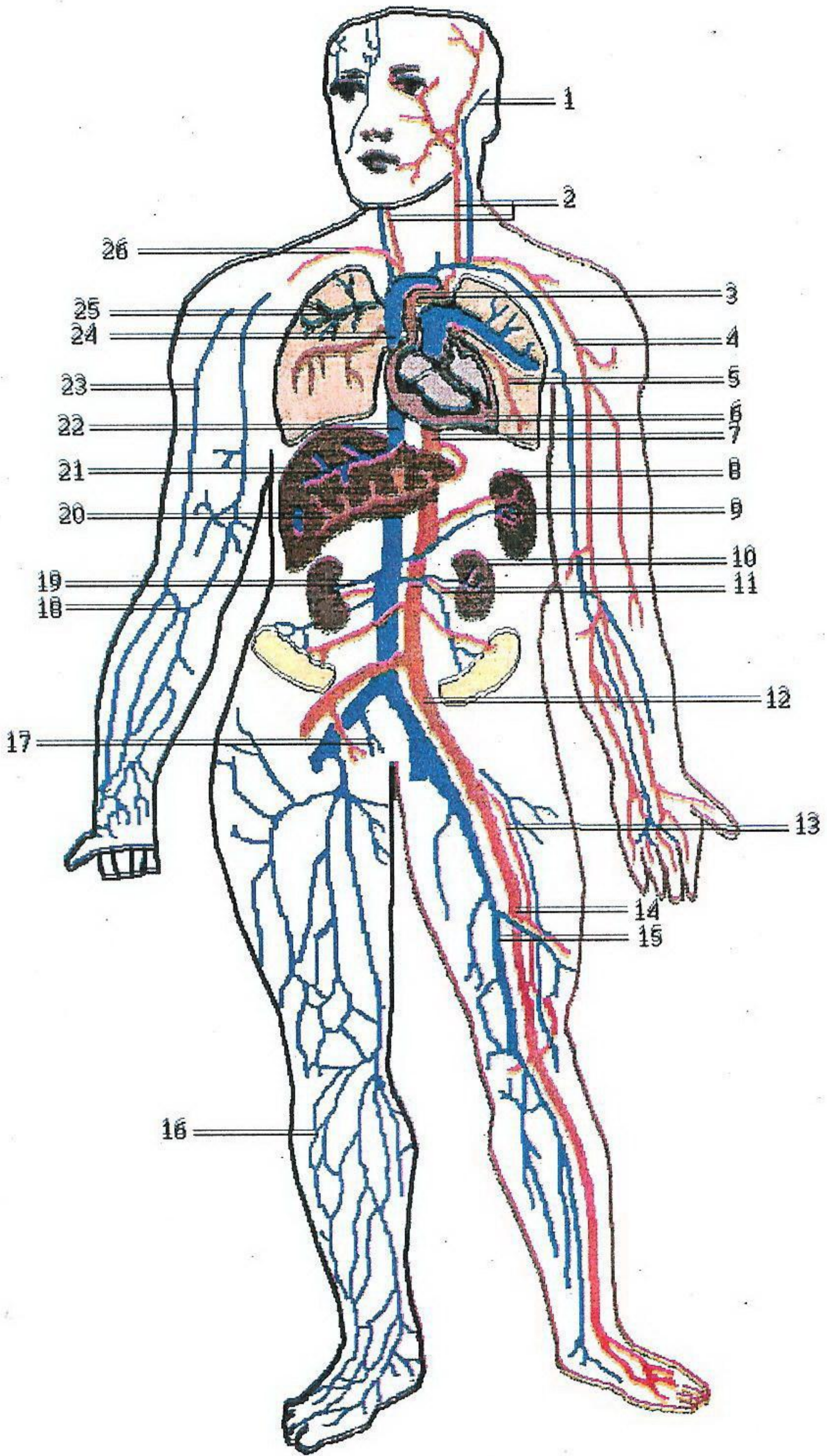
BLOOD CIRCULATION

GERA XWÎNÊ

کۆنه‌ندامی سوورانی خوین

1- jugular vein	1- xwînhênera stû	۱- خوینه‌ینه‌ری مل
2- carotid artery	2- xwînbera stû	۲- خوینبه‌ری مل
3- arch of aorta	3- kevanê şahdemarê	۳- که‌وانه‌ی شا خوینبه‌ر
4- brachial artery	4- xwînbera mil	۴- خوینبه‌ری قۆل و بازوو
5- pulmonary vein	5- xwînhênera pişikê	۵- خوینه‌ینه‌ری سی
6- heart	6- dil	۶- دل
7- aorta	7- şahdemar	۷- شاخوینبه‌ر
8- lien, splen	8- xalxalk, fatereshk	۸- سپل ، خالخالک
9- splenic vein	9- xwînhênera xalxalk	۹- خوینه‌ینه‌ری سپل
10- kidney, ren	10- gurçik	۱۰- گورچیلک ، گورچیله ، گورچک
11- renal artery	11- xwînbera gurçikê	۱۱- خوینبه‌ری گورچیله
12- iliac artery	12- xwînbera kumaxê	۱۲- خوینبه‌ری سمت (کلۆت)
13- deep femoral artery	13- xwînhênera nav ran	۱۳- خوینبه‌ره‌کانی ناو قوولایی ران
14- femoral artery	14- xwînbera ran	۱۴- خوینبه‌ری ران
15- femoral vein	15- xwînhênera ran	۱۵- خوینه‌ینه‌ری ران
16- saphenoas vein	16- xwînhênerên pê	۱۶- خوینه‌ینه‌ره‌کانی پێ
17- intestinal circulation	17- xwînhênera ûr û rûviyan	۱۷- خوینه‌ینه‌ری ریخۆله و گه‌ده
18- cubital vein	18- xwînhênera enîşkê	۱۸- خوینه‌ینه‌ری ئەنیشک
19- renal vein	19- xwînhênera gurçikê	۱۹- خوینه‌ینه‌ری گورچیله
20- hepatic artery	20- xwînbera kezebê	۲۰- خوینبه‌ری جگه‌ر
21- hepatic vein	21- xwînhênera kezebê	۲۱- خوینه‌ینه‌ری جگه‌ر
22- vein cava inferior	22- xwînhênera serekiya jêrîn	۲۲- کلۆره خوینه‌ینه‌ری خواروو
23- brachial vein	23- xwînhênera mil	۲۳- خوینه‌ینه‌ری بازوو ، قۆل
24- superior vein cava	24- xwînhênera serekiya jorîn	۲۴- کلۆره خوینه‌ینه‌ری سه‌روو
25- pulmonary artery	25- xwînbera pişikê	۲۵- خوینبه‌ری سی
26- subclavian artery	26- xwînbera kilîlka mil	۲۶- خوینبه‌ری جۆله‌مه ، خوینبه‌ری چاکله

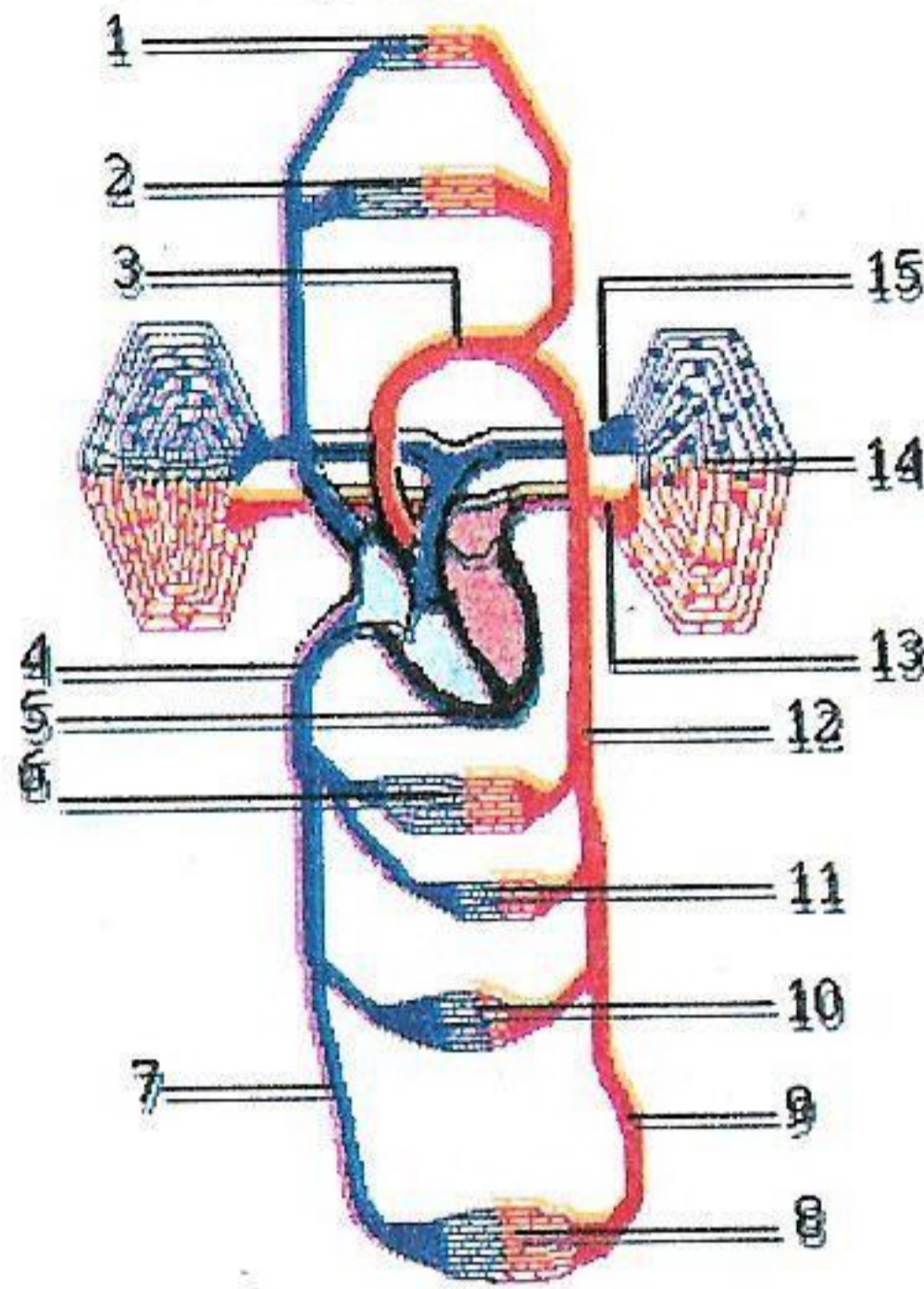
به ههونی چالاک خراوته سهر تۆر chalakmuhamad@gmail.com



BLOOD CIRCULATION

XWÎN ZIVRÎNÊ

سۆڤى خۆيىن



- 1- head capillaries
- 2- upper limb capillaries
- 3- aorta
- 4- vein cava inferior
- 5- heart
- 6- portal circulation
- 7- femoral vein
- 8- lower limb capillaries
- 9- femoral artery
- 10- renal circulation
- 11- intestinal circulation
- 12- aorta descendens
- 13- hepatic vein
- 14- pulmonary circulation
- 15- pulmonary artery

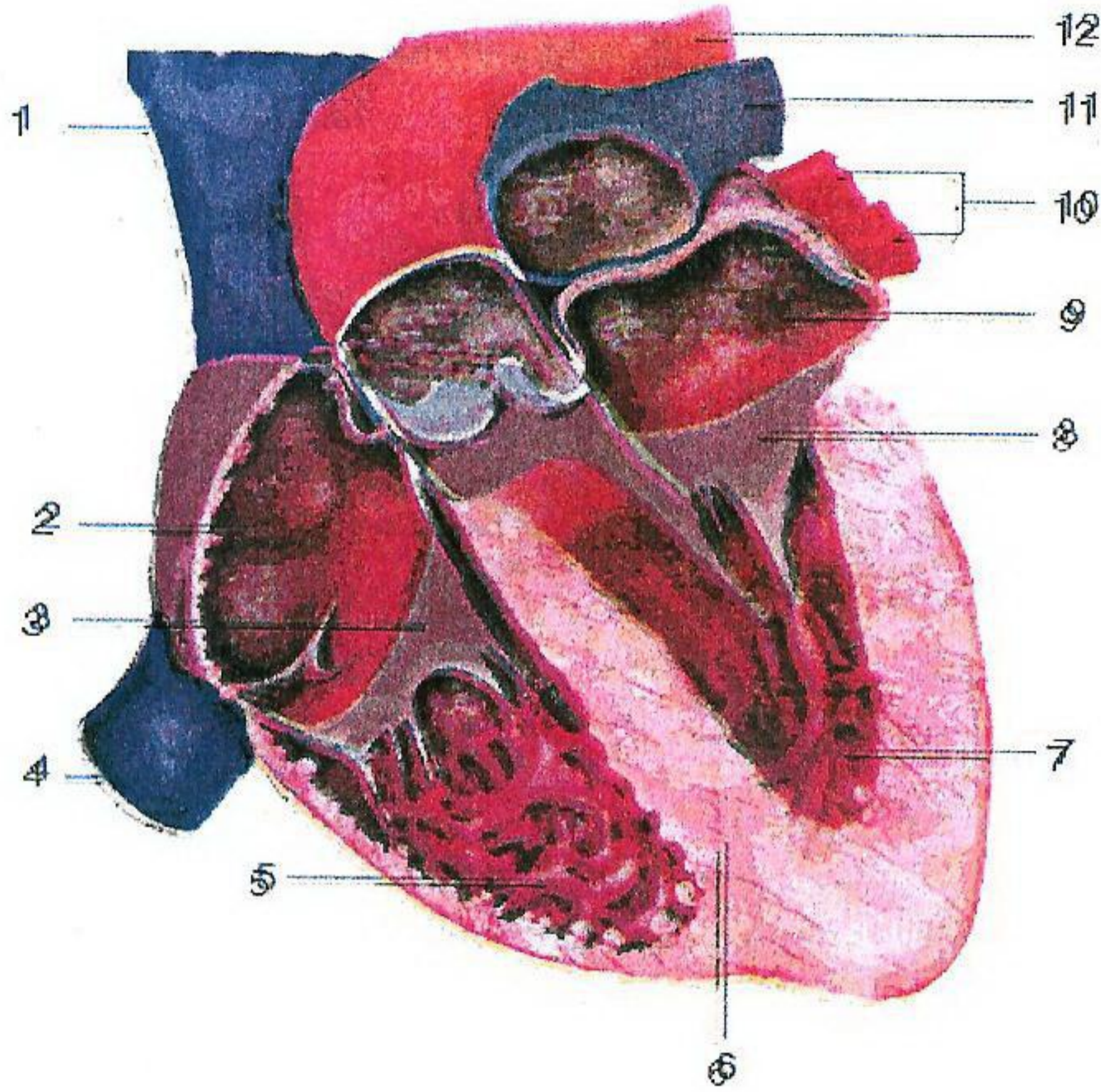
- 1- tora mûdemarên serî
- 2- tora mûdemarê mil û dest
- 3- şahdemar
- 4- xwînhênra sereke ya jorîn
- 5- dil
- 6- tora mûdemarên kezebê
- 7- xwînhênera ran
- 8- tora mûdemarên laq û pê
- 9- xwinbera ra
- 10- tora mûdemarên gurçikê
- 11- tora mûdemarên hêrandinê
- 12- şahdemara bin
- 13- xwînhênera pişikê
- 14- tora mûdemarên pişikê
- 15- xwînbera pişikê

- 1- تۆڤه مۆلۆولەى خۆيىن له سەردا
- 2- تۆڤه مۆلۆولەى خۆيىن له سنگ و پەلەکانى سەرەوهدا
- 3- شاخۆيىنەبەر
- 4- کلۆره خۆيىنەيىنەرى سەروو
- 5- دل
- 6- تۆڤه مۆلۆولەى خۆيىن له جگەردا
- 7- خۆيىنەيىنەرى ران
- 8- تۆڤه مۆلۆولەى خۆيىن له سمت و پەلەکانى خوارەوهدا
- 9- خۆيىنەبەرى ران
- 10- تۆڤه مۆلۆولەى خۆيىن له گۆرچيلەدا
- 11- تۆڤه مۆلۆولەى خۆيىن له کۆئەندامى هەرسدا
- 12- بەشى خوارەوهى شا خۆيىنەبەر
- 13- خۆيىنەيىنەرى جگەر
- 14- تۆڤه مۆلۆولەى خۆيىن له سيبهکاندا
- 15- سيبه خۆيىنەبەر ، خۆيىنەبەرى سى

HEART

DRÊJE BIRGEYEK JI DIL

دریژه برگیهک له دل

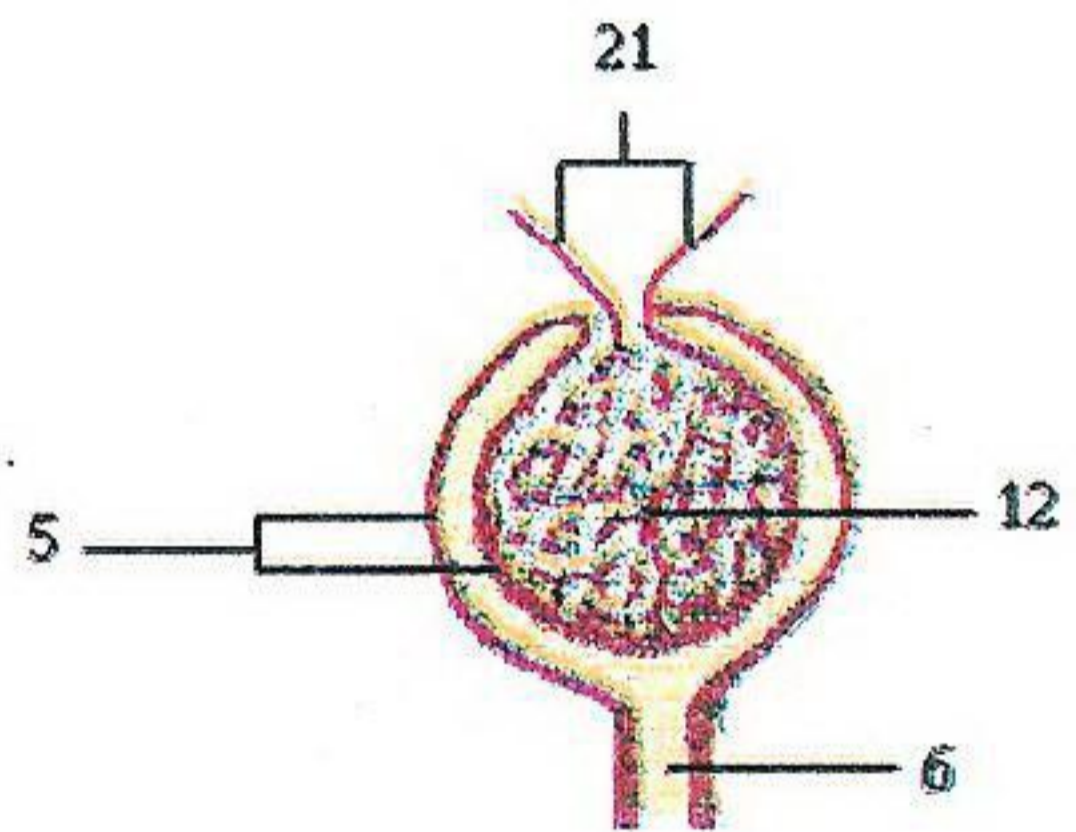
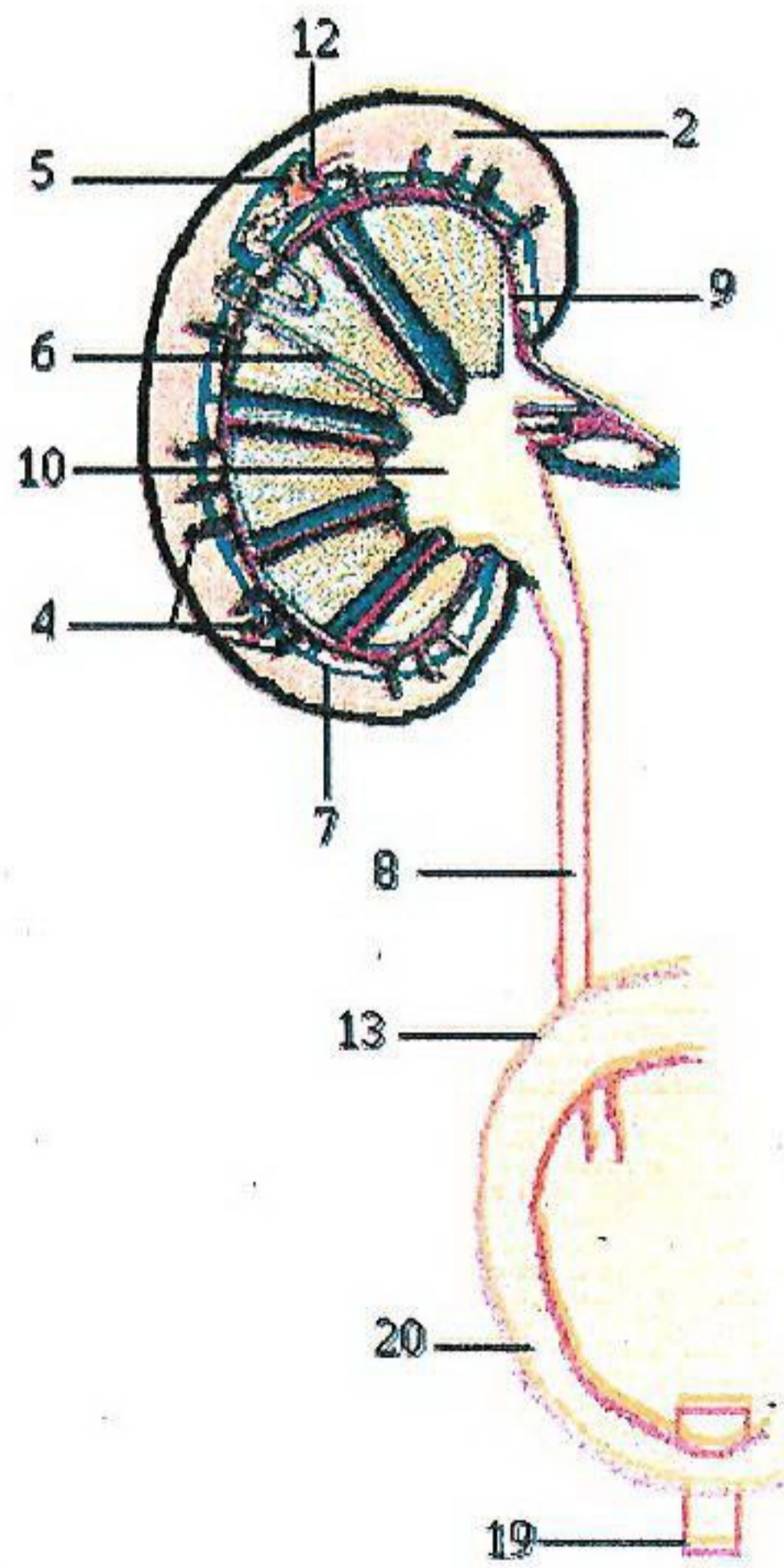
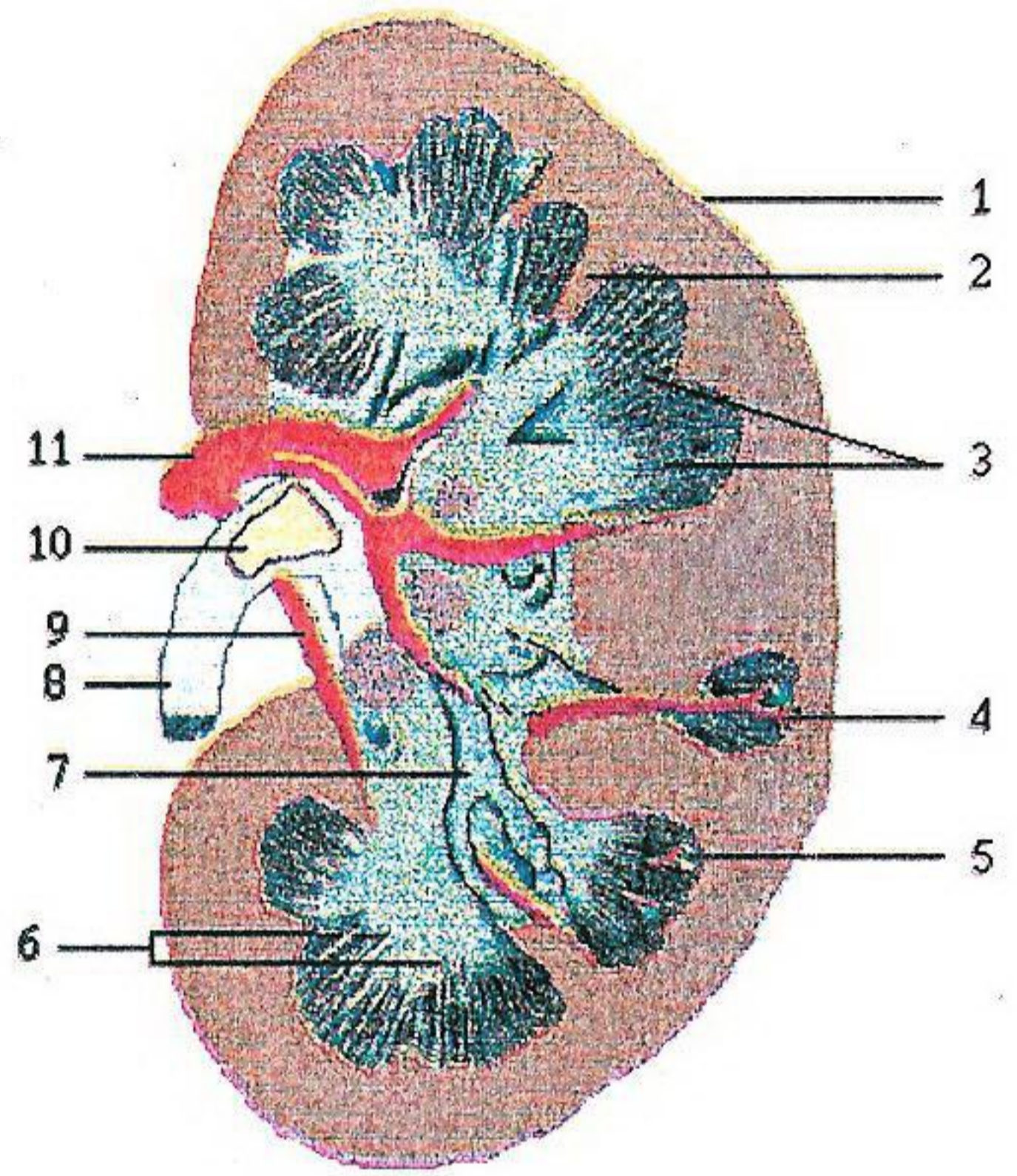
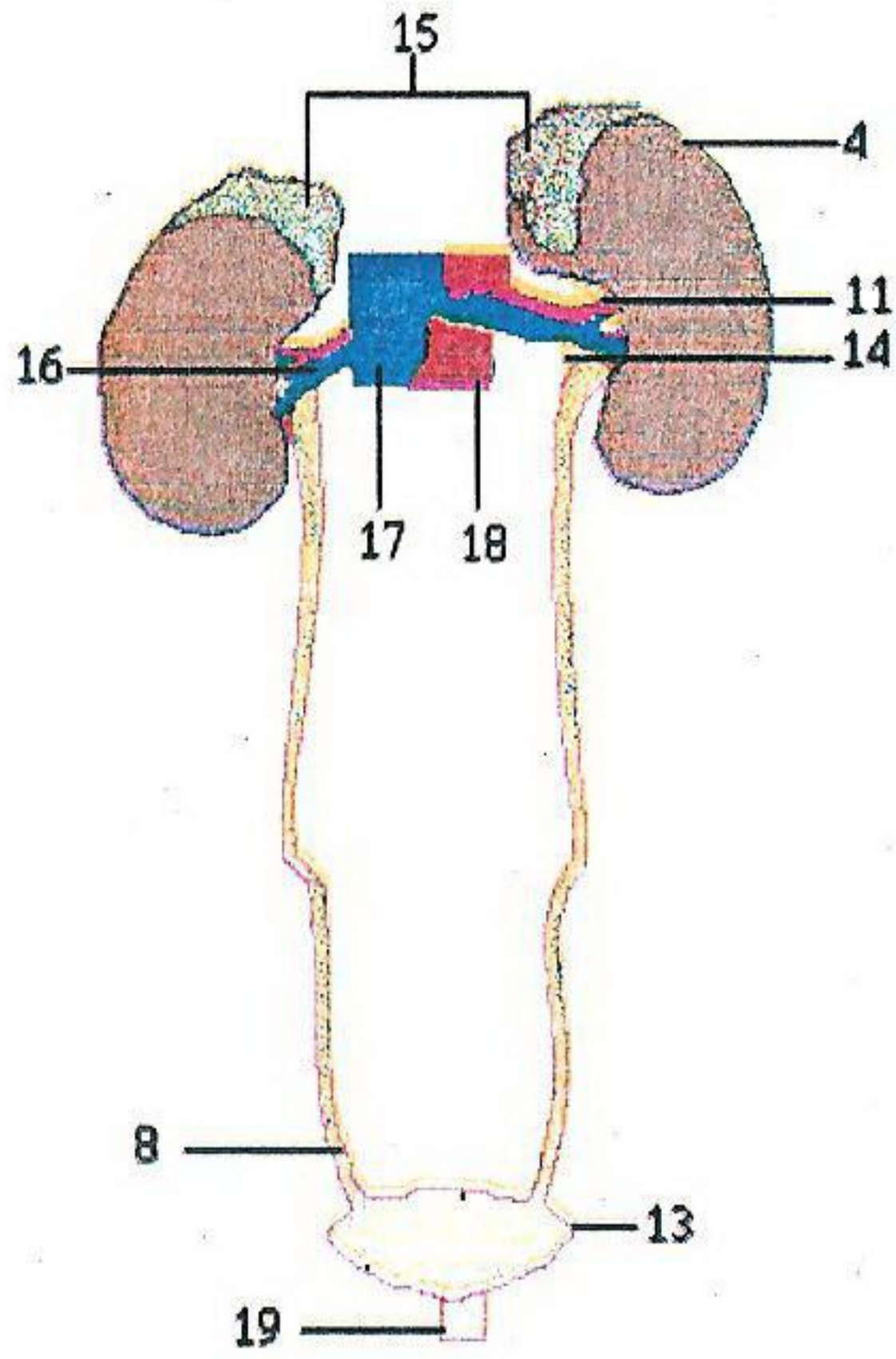


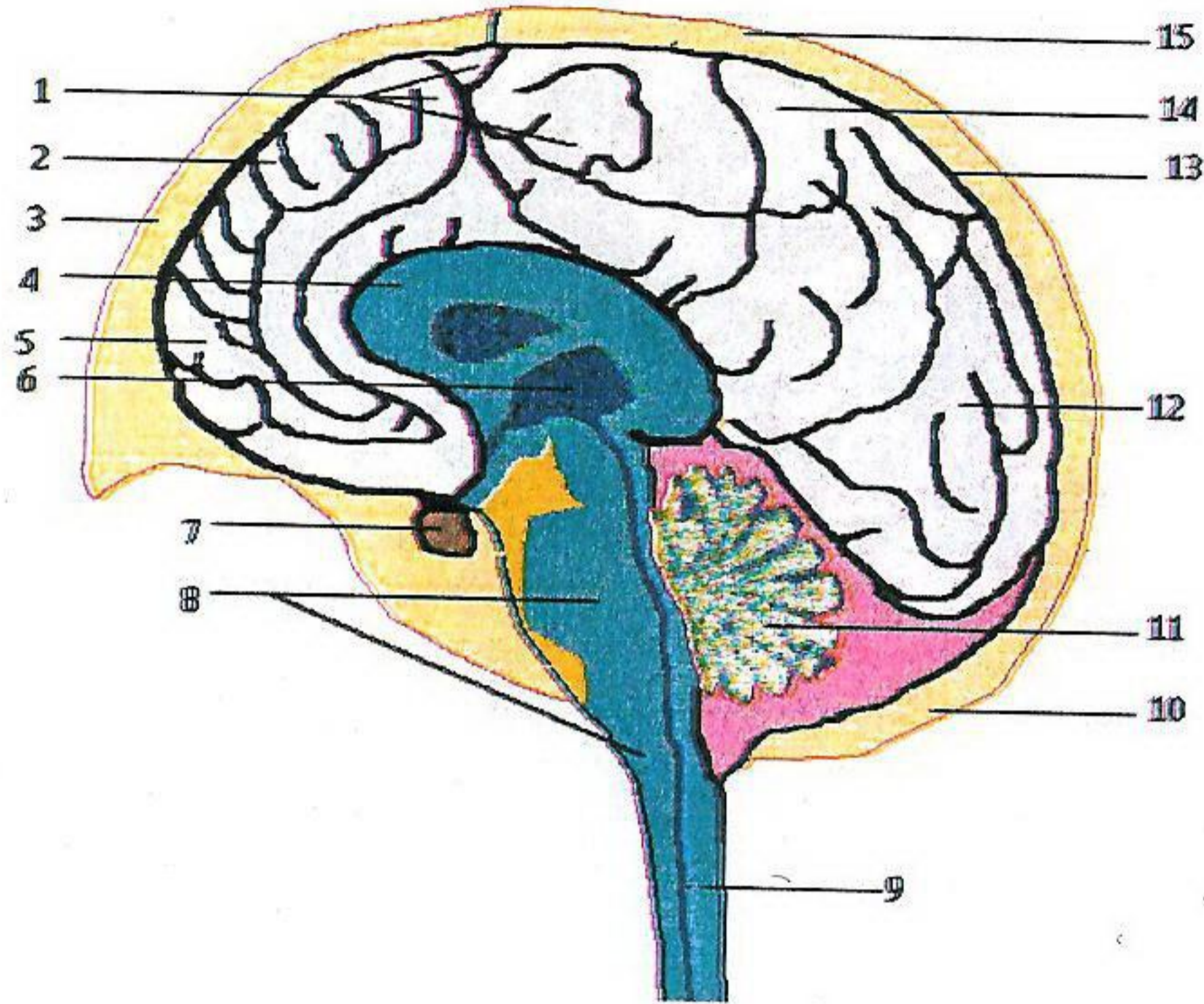
- 1- vein cava superior
- 2- right atrium
- 3- valva tricuspidalis
- 4- vein cava inferior
- 5- right venticle
- 6- septum cord
(septum interventricular)
- 7- left venticle
- 8- mitral valve
- 9- left atrium
- 10- pulmonary vein
- 11- pulmonary artery
- 12- aorta

- 1- xwînhênera serekeya
jorîn
- 2- guhikê rastê
- 3- derçêya sêniçik
- 4- xwînhênera serekeya
jêrîn
- 5- malika rastê
- 6- navbira malikan
- 7- malika çepê
- 8- derçêya duwanî
- 9- guhikê çepê
- 10- xwînhênera pişikê
- 11- xwînbera pişikê
- 12- şahdemar

- ١- کلۆره خوینهینهری سه‌روو
- ٢- گوێچکه‌له‌ی راست
- ٣- زمانه‌ی سیانی
- ٤- کلۆره خوینهینهری خواروو
- ٥- سکۆله‌ی راست
- ٦- ناوبره‌ی دل
- ٧- سکۆله‌ی چه‌پ
- ٨- زمانه‌ی دوانی (تاجی)
- ٩- گوێچکه‌له‌ی چه‌پ
- ١٠- سییه خوینهینهره‌کان
- ١١- سییه خوینبه‌ر
- ١٢- شاخوینبه‌ر

1- kidney, ren	1- gurçik	۱- گورچیلە
2- renal medulla	2- kakloka gurçikê	۲- کرۆک ، مەغز ، مۆخی گورچیلە
3- renal pyramid	3- pîramîda gurçikê	۳- پۆپ تیزی گورچیلە ، قووچەکەکانی گورچیلە
4- blood vessels	4- mûdemarên xwînê	۴- لوولەکانی خوین
5- Bowmans capsule	5- pordanka Boman	۵- توورەکەیی بۆمان
6- tubulus uriniferi	6- mûdemarên mîzê	۶- موولوولەیی بۆرپچکەیی میز
7- calyces	7- borîçkeya mîzê	۷- بۆرپچکەیی میز
8- ureter	8- mîzkêş, kenala mizê	۸- بۆریی میز
9- renal artery branches (renal vessels)	9- tayên xwînbera gurçikê	۹- لقی خوینبەری گورچیلە
10- renal pelvis	10- legena gurçikê, mîzvegira gurçikê	۱۰- حەوزی گورچیلە
11- renal artery	11- xwînbera gurçikê	۱۱- خوینبەری گورچیلە
12- malpighian	12- topka Malpîç	۱۲- تەنۆچکەیی مالپیچی
13- urinary bladder	13- mîzdank, kisikê mizê	۱۳- میزڵدان
14- adipose tissue	14- bezbenda navka gurçikê	۱۴- بەزە شانەیی گورچیلە
15- suprarenal gland, adrenal gland	15- toşpîya ser gurçikê (toşpiya Adrînalî)	۱۵- رژیینی (لەوزی) سەر گورچیلە ، رژیینی (لویی) ئەدرینال
16- renal vein	16- xwînhênera gurçikê	۱۶- خوینبەری گورچیلە
17- inferior vein cava	17- xwînhênera serekiya jêrîn	۱۷- کلۆرە خوینبەری خواروو
18- aorta	18- şahdamar	۱۸- شا خوینبەر
19- urethra	19- coya mîzê	۱۹- رپیرهوی میز ، میزهرو ، رپیرهوهی هاوبەش
20- bladder muscles	20- masûlkên mîzdankê	۲۰- ماسوولکەیی میزڵدان
21- blood vessels	21- mûdemarên xwînê	۲۱- موولوولەیی خوین





1- convolutions
2- cerebrum

3- frontal bone
4- corpus callosum
5- frontal lobe
6- diencephalon
7- hypophys

8- brain stem ,
medulla oblongata
9- medulla spinalis,
spinal cord

10- occipital bone
11- cerebellum
12- occipital lobe
13- mater encephali
14- parietal lobe
15- parietal bone

1- pêçên mêjî
2- mêjî, mêjiyê
mezin

3- hestiyê eniyê
4- tenî girêdar
5- loba eniyê
6- mêjiyê navendî
7- toşpiya jêrmêjî, hîpofîz

8- pîvazoka mêjî

9- mêjiyê piştê

10- hestiyê patikê
11- mêjîkok, mêjiyê biçûk
12- loba patka serî
13- perdeya mêjî
14- toqa tasa serî
15- hestiyê tasa serî

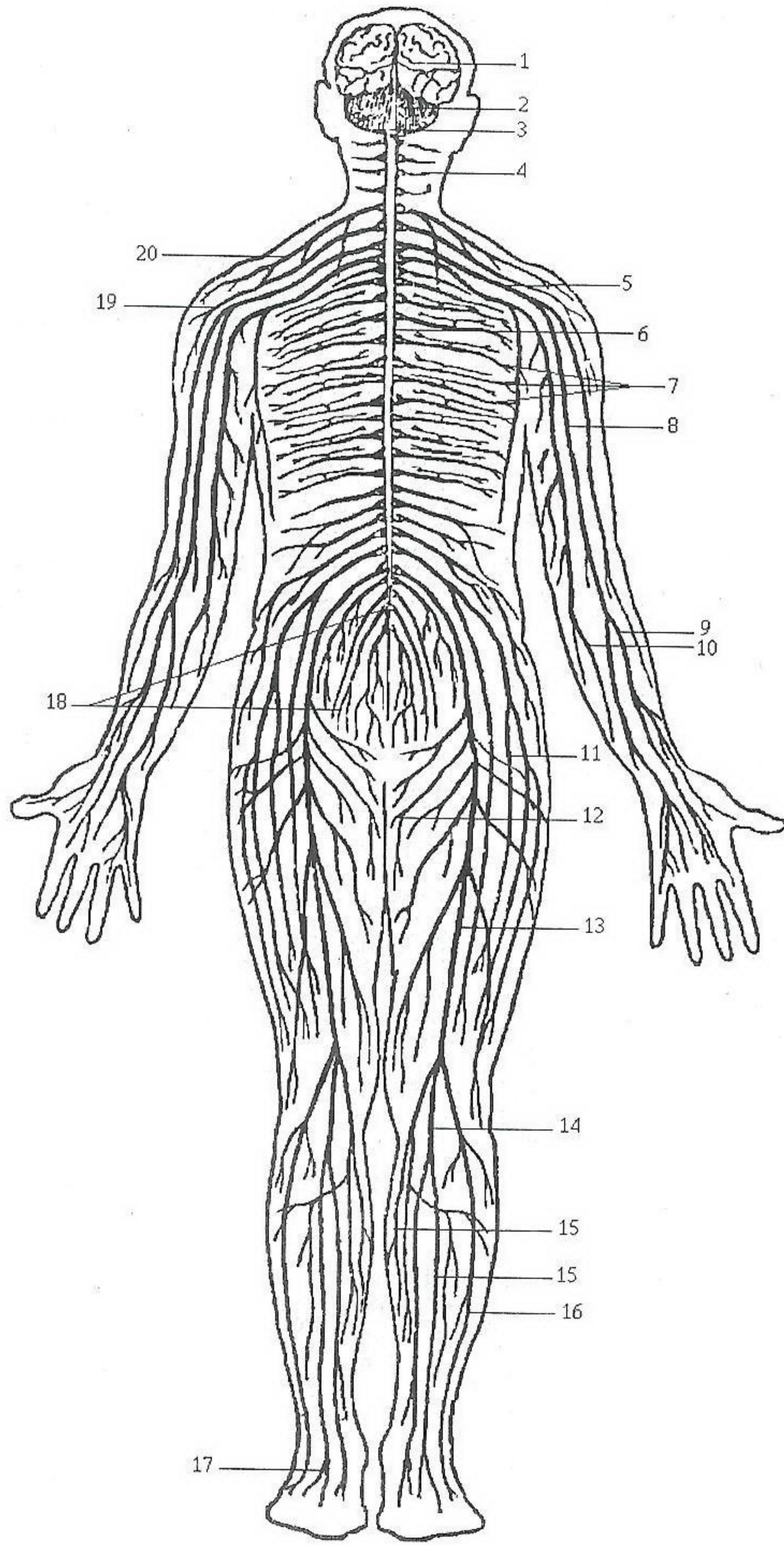
١- پێچ و پەنای مێشک
٢- مێشک ، مێشکە گەورە ، مەغزی
گەورە
٣- ناوچەوانە ئێسک
٤- تەنی گریدار
٥- پلی ناوچەوان ، ناوچەوانە پل
٦- ناوەندە مێشک
٧- رژیینی ژیر مێشک ،
ژیرمێشکە ، گلاندی ژیر مێشک
٨- درێژکۆڵی مێشک ، لاکیشە مۆخ
٩- دڕکە پەتک ، دەماری دڕکاو ،
دڕکە مۆخ
١٠- ئێسکی دوایی
١١- مێشکۆڵە ، مێشکی بچووک
١٢- پشته پل ، پلی دوایی
١٣- پەردە مێشک
١٤- دیواره پل
١٥- ئێسکی دیواری ، ئێسکی تاتی

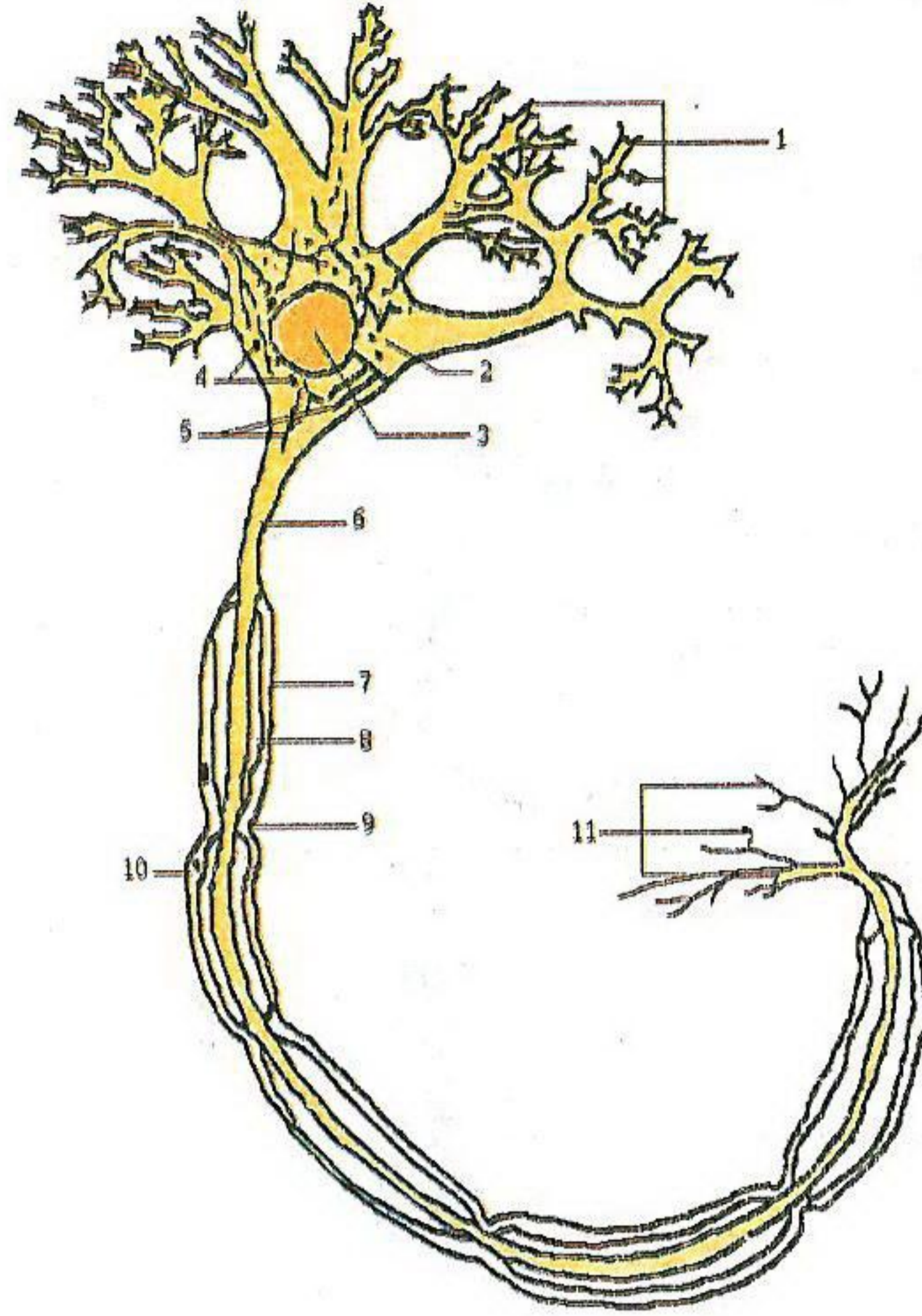
NERVE SYSTEM

DEZGAHÊ DEMAR

کۆئەندامی دەمار

1- cerebrum	1- mējî, mējiyê mezin	۱- مێشک ، مێشکە گەورە ، مەغز
2- little brain, cerebellum	2- mējîkok, mejiyê biçûk	۲- مێشکۆلە ، مێشکی بچووک
3- brain stem , medulla oblongta	3- pîvazoka mējî	۳- درێژکۆلە مێشک ، لاکێشه مۆخ
4- cervical plexus	4- pelkedemarên stû	۴- تۆرپە دەمارى ئەستۆ (مل)
5- brachial plexus	5- pelkedemarên mil	۵- تۆرپە دەمارى قۆل (بازو)
6- spinal cord	6- mējiyê piştê	۶- دەرکە پەتک ، دەمارى دەرکاو
7- nerve thoracic	7- dirkedemarên sîngê	۷- دەرکە دەمارەکانى سنگ
8- median nerve	8- navenda demarên mil	۸- ناوەندە دەمارى قۆل
9- radial nerve	9- demarên zendên stûr	۹- دەمارى ئێسكى گەورە
10- ulnar nerve	10- demarên enîşkê	۱۰- دەمارى ئانیشک
11- femoral nerve	11- demarên ran	۱۱- دەمارى ئێسكى ران
12- nervus cutaneus femoris intermedius	12- dirkedemarên piştâ ran	۱۲- دەرکە دەمارەکانى پشته پێستى ران
13- sciatica nerve	13- demarên ischias	۱۳- دەمارى کلۆت
14- tibial nerve	14- demarên lûlaqa stûr	۱۴- دەمارى ئێسكى قامیشه
15- deep peroneal nerve	15- demarên lûlaqa zirav yên jorîn	۱۵- دەمارى ناوەكى تەلەزمە ئێسک
16- superficial peroneal nerve	16- demarên lûlaqa zirav yên derve	۱۶- دەمارى دەرەكى تەلەزمە ئێسک
17- sural nerve	17- demarên binçokan	۱۷- دەمارى بن چۆک ، دەمارى بن ئەژنو
18- sacrolumbul plexus	18- demarên sêbende, demarên kemaxê	۱۸- دەرکە دەمارەکانى کەلەکە
19- axillary nerve	19- demarên mil, demarên bêrokê	۱۹- دەمارى بن هەنگل
20- suprasclavicular nerve	20- demarên sermil	۲۰- دەرکە دەمارى سەر دەفەى شان

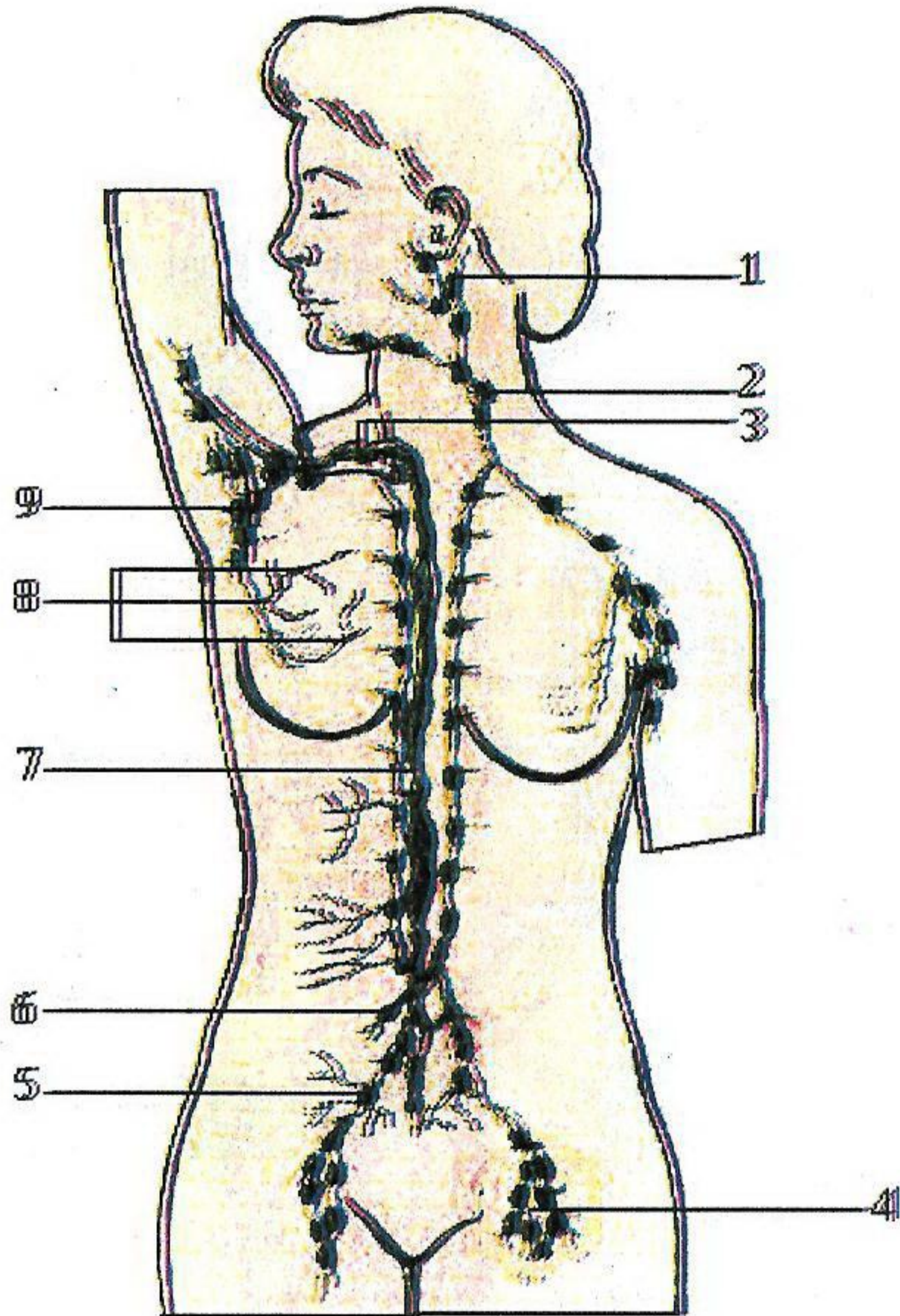




- 1- dendriter
- 2- cell body
- 3- nucleus
- 4- nissl granules
- 5- neurofibrilla
- 6- axon
- 7- neurilemma
- 8- myelin sheath
- 9- node of Ranvier
- 10- Schwanns cell
- 11- terminal branches

- 1- liq û pop
- 2- laşê şanê
- 3- navik
- 4- dendikên neslê
- 5- demare rîşaloçke
- 6- tewera demarê, axon
- 7- parêzera şanê
- 8- bergê mêjî
- 9- girêka ranvêr
- 10- şaneyê şivan
- 11- serşaxên dawî yên axonê

- 1- لق و پۆپ
- 2- لەشی خانە ، تەنی خانە
- 3- ناووک
- 4- دەنکۆلەکانی نسل
- 5- دەمارە ریشالۆچکە
- 6- تەوەرە ، تەوەرەى دەمار
- 7- بەرگی خانە ، پارێزەری خانە
- 8- بەرگی مۆخینی
- 9- گرێی رانفیر، قەفی رانفیر
- 10- خانەى شوان
- 11- دوالقەکانی تەوەرە



- 1- auricular lymph nodes
- 2- cervical lymph nodes
- 3- right lymphatic duct
- 4- inguinal lymph nodes
- 5- lumbar lymph nodes
- 6- intestinal lymph nodes
- 7- thoracic duct
- 8- lymphatic vessels
- 9- axillary lymph node

- 1- toşpiya lîmfa binguh
- 2- toşpiya lîmfa stû
- 3- coya lîmfa rastê
- 4- toşpiya lîmfa binran
- 5- toşpiya lîmfa kumaxê
- 6- toşpiya lîmfa rûviyan
- 7- coya lîmfa sîngê
- 8- mûdemarên lîmfê
- 9- toşpiya lîmfa binçeng

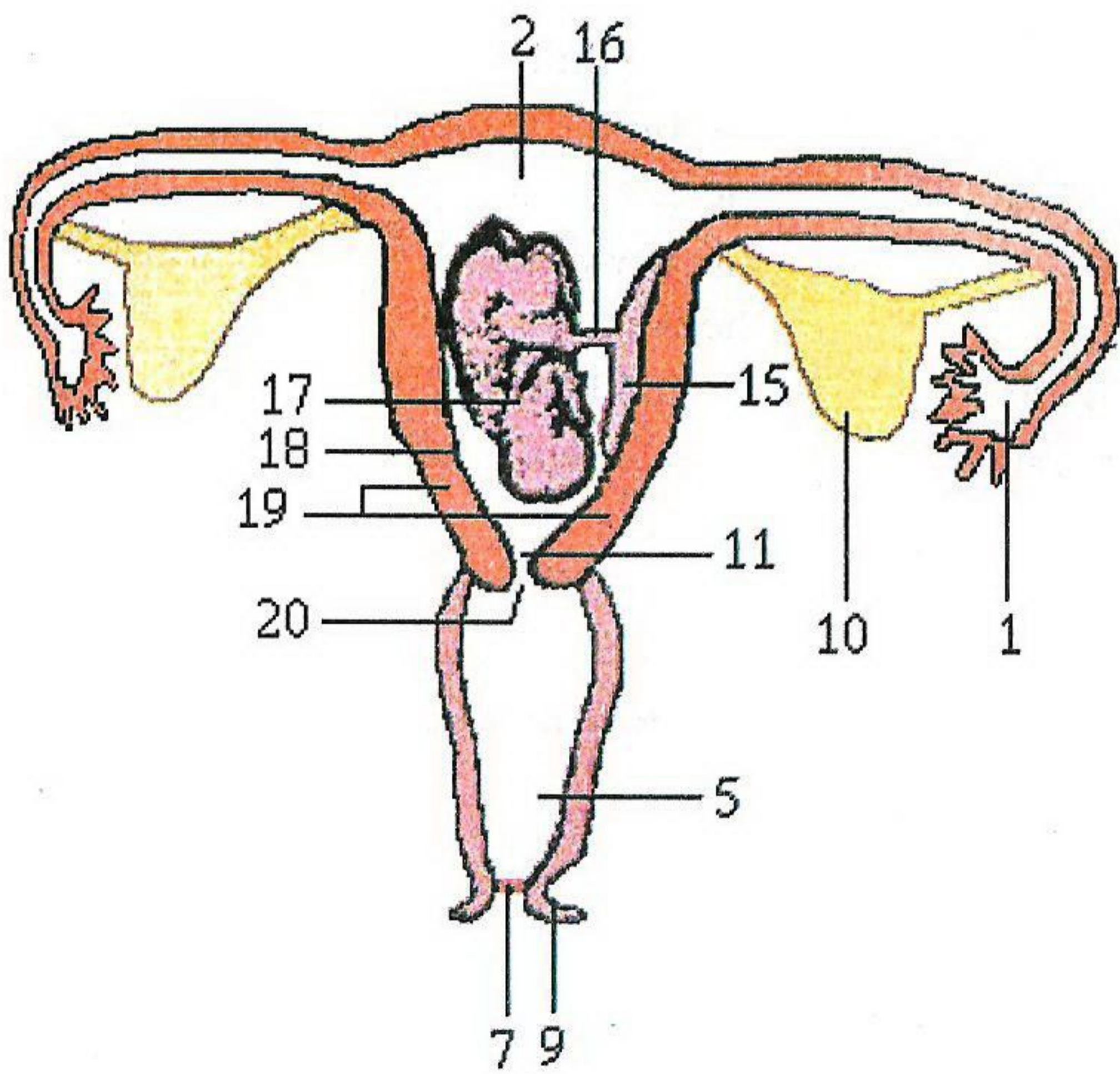
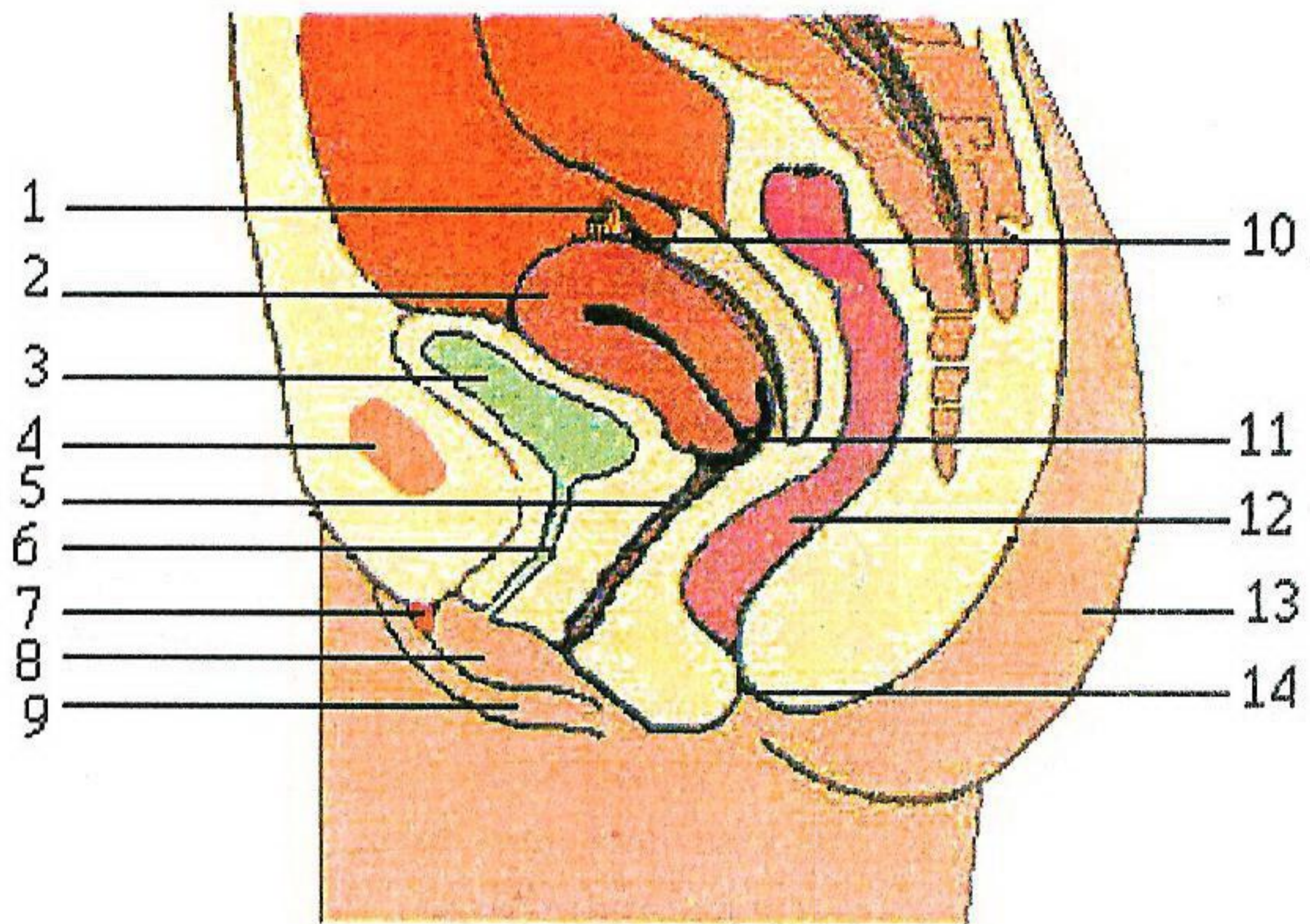
- ۱- لیمفە رژیینی (گری) بن گوئی
- ۲- لیمفە رژیینی (گری) مل ، ئەستۆ
- ۳- لیمفە جوگی راست
- ۴- لیمفە رژیینی (گری) بن پان
- ۵- لیمفە رژیینی (گری) سمت
- ۶- لیمفە رژیینهکانی ریخۆله
- ۷- لیمفە جوگی سینگ
- ۸- موولوهکانی لیمف
- ۹- لیمفە رژیینی (گری) بن باخەل

THE FEMALE GENTAL
ORGANS

ORGANÊN CINSÎ YÊN
JINAN

کۆئەندامی زاووزیی مێیینە

1- uterine tube , ovarian duct	1- rûvika xerzerê	۱- جۆگەیی هێلکە
2- uterus	2- malbiçûk, malzarûk	۲- مندالدان ، پزدان
3- urinary bladder	3- mîzdank	۳- میزلدان
4- pubicbone	4- hestiyê rûv	۴- ئێسکی موسڵدان
5- vagina	5- piz, vagîna	۵- زئی ، پز ، ئەندامی مێیینە
6- urethra	6- coya mîzê	۶- رێرهوی میز ، جۆگەیی میز
7- clitoris	7- gîlik, zîlik	۷- قیتکە ، میتکە ، چیچک ، بەلۆکە
8- labium mins	8- lêva piza biçûk	۸- لچی بچووکی زئی
9- labium majus	9- lêva piza mezin	۹- لچی گەورەیی زئی
10- ovary	10- xêzdark, hêkdank	۱۰- هێلکەدان
11- cervix of uterus	11- stûyê malbiçûkê	۱۱- ئەستۆیی مندالدان ، ملی مندالدان
12- rectum	12- rûviya dawîn, tirtirok	۱۲- راستە ریخۆلە ، کۆم
13- buttock	13- gurmik	۱۳- پاشەل ، سمت ، لاقوون
14- anus	14- pind , zotik derçey kom	۱۴- دەرچەیی کۆم
15- placenta	15- hevalbiçûk , hevalok	۱۵- وێلداش ، وێلاش ، هەفالۆک ، هاوہل
16- umbilical cord	16- navkepitik	۱۶- ناوکە پەتک ، ناوکەداو
17- fetus , embryo	17- zikmak , avlime	۱۷- ئاوەلەمە ، ئاوەلەمە ، پس ، پێزە ، بیچوو
18- endometrium	18- perdeya malbiçûkê	۱۸- پەردەیی لینچی مندالدان
19- body of uterus	19- laşê malbiçûkê	۱۹- لەشی مندالدان
20- external os of uterus	20- devê malbiçûkê	۲۰- دەمی مندالدان

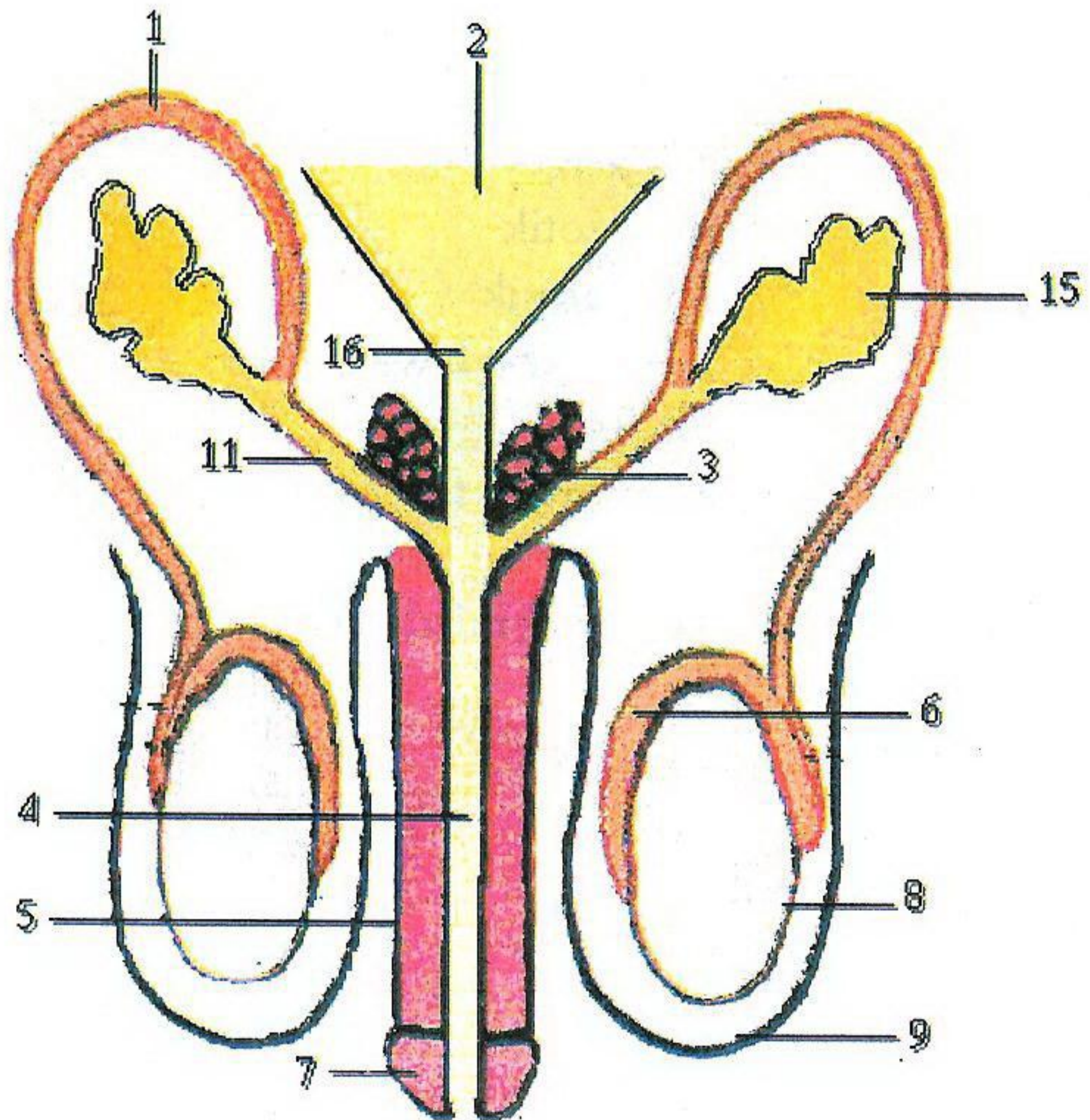
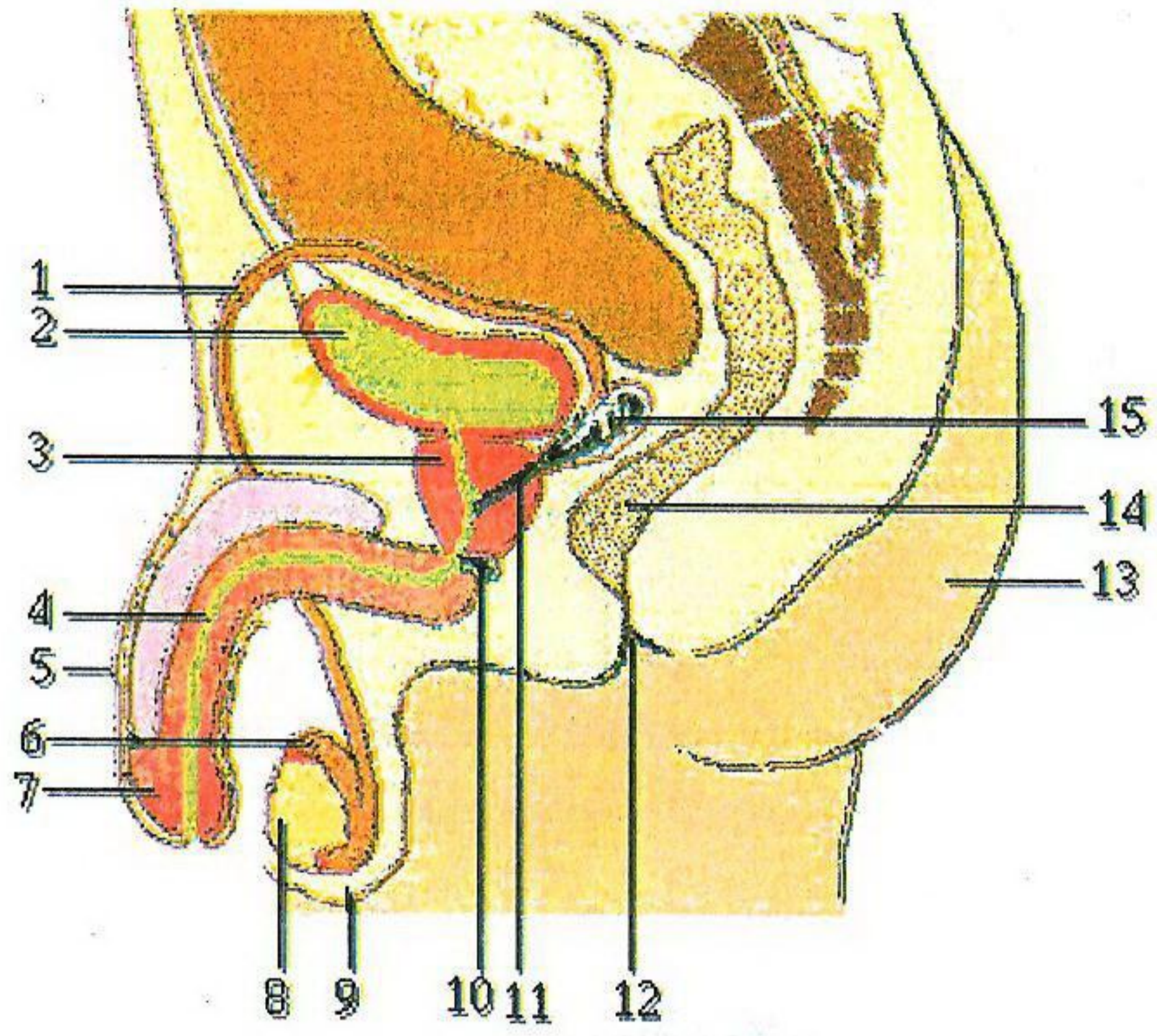


THE MALE GENITAL
ORGANS

ORGANÊN CINSÎ YÊN
MÊRA N

کۆئەندامی زاوژی نێرینه

1- deferent duct	1- kerxa tuxmavê	۱- تۆواوه جوڤه ، بۆری تۆ ، لوولە ی گەیاندن
2- urinary bladder	2- mîzdank, kisikê mîzê	۲- میزڵدان
3- prostate gland	3- toşpya prostat	۳- رژیینی (لوی) پرۆستات ، کلاندى پرۆستات
4- urethra	4- coya mîzê, mîzkêş	۴- میزه رۆ ، ریرهوی میزو زاوژی
5- penis	5- endamî nêrîne, penîs	۵- ئەندامی نێرینه ، زهکه
6- epididymis	6- coya tuxmavê	۶- بۆربوخ ، هاوهیلکه گون ، گونهوێله بۆریی یهکانی سپیترم
7- glans	7- gupik	۷- کلاوه ئەندامی نێرینه
8- testis	8- gun	۸- گون ، پاتوو
9- scrotum	9- kisikê gun	۹- توورهکە ی گون ، کیسه ی گون
10- bulbourethral gland	10- toşpiya cowper	۱۰- رژیینی کۆپەر ، لوی کۆپەر
11- ejaculatory duct	11- coya perînê	۱۱- جوڤه ی پەڕین ، کەنالی هاوشتن
12- anus	12- derçey kom, pind zotik	۱۲- دەرچه ی کۆم ، کونی کۆم
13- buttock	13- gurmik	۱۳- پاشه‌ل ، سمت ، لاقوون
14- rectum	14- rûviya dawîn, tirtirok	۱۴- ریکه ریخۆله ، کۆم
15- seminal vesicle	15- porgên tuxmavê	۱۵- تۆودان ، توورهکە ی تۆ ، تۆواوه چیکلداوه
16- bladder neck	16- stûyê mîzdankê	۱۶- ئەستۆی میزڵدان ، ملی میزڵدان



سه‌چاره‌گان

بۆ ئەم فەرهنگه سوودمان له‌م سه‌رچاوانه‌ی خواره‌وه وهرگرتوووه :-

- ۱- فەرهنگی هه‌نبانه بۆرینه ، دانانی هه‌زار ، چاپخانه‌ی سروش - تهران سالی ۱۳۶۸ چاپی یه‌که‌م
- ۲- قاموس مدرسی کوردی - عه‌ره‌بی دانانی کۆمه‌لی زانستی له‌ سلیمانی ، چاپی ۱۹۷۲ چاپخانه‌ی دارالجاظ- به‌غدا .
- ۳- فەرهنگی زانیاری دانانی که‌مال جه‌لال غه‌ریب ، به‌رگی یه‌که‌م ۱۹۷۴ ، به‌رگی دووم ۱۹۷۹ ، به‌رگی سێ یه‌م ۱۹۸۳
- ۴- فەرهنگی زانستی زیوار ، جه‌مال عه‌بدول ، چاپی یه‌که‌م ۱۹۹۵ هه‌ولێر .
- ۵- فەرهنگی شه‌وکار ، دانانی جه‌مال عه‌بدول له‌بلاوکردنه‌وه‌گانی ناوه‌ندی رۆشنبیری- سلیمانی/بازاری راپه‌رین ، یه‌که‌م چاپ ، ۱۹۹۸ .
- ۶- فەرهنگی نۆبه‌ره ، دانانی گیو مکرینی ، به‌رگی یه‌که‌م ، چاپخانه‌ی الحواث - به‌غدا ۱۹۸۶
- ۷- فەرهنگی پزیشکی سویدی - کوردی ، دانانی مژده‌ خه‌لیل ره‌شید ، چاپی یه‌که‌م ۱۹۹۷ ستوکه‌هۆلم .
- ۸- کتیبی زانیاری ، پۆلی سێ یه‌می ناوه‌ندی .
- ۹- معجم مصطلحات- DICTIONARY- FERHENGOK دانانی عه‌زیز عه‌قراوی .
- ۱۰- له‌بلاوکراوه‌گانی کۆری زانیاری ، ژماره‌ ۱- ۶ به‌غدا .
- 11- Svenska - kurdiskt lexikon, översättare Rewo Zilan, ISBN 91- 7688 - 164 - 4, Norstedts Tryckeri, 1989
- 12-Svensk -SYd kurdiskt lexikon , HASSAN QHAZI, HEWA CARDOI, Norstedts förlag- sweden 1992
- 13- ROJNAMEY KURMANCÎ- Enustîtuî kurdî ya pirês
hejmar 3 havîn 1988
hejmar 5 havîn 1989
hejmar 6 zivistan 1990
hejmar 7 havîn 1990
- 14- ENGELSK-SVENSKA , SVENSK- ENGELSKA - ORD BOKEN, ISBN 91-1-945552-6, Norstedts Förlag AB, 1994
- 15- AN ATLAS OF ANATOMY BY J. C. BOILEAU GRANT, 1956
- 16- VÄGEN TILL HÄLSA , CARL OTTOSEN, STOCKHOLM 1921
- 17- MÄNNISKOKROPPEN, EGRON VALLÉN, STOCKHOLM 1959
- 18- HUS LÅKAREN, Nr: 1, 2, 3, 4 ,Trykt hos Esselte Herzogs, Nacka 1982.
- 19- SKOL ORDLISTA, UTGIVEN AV SVENSKA AKADEMIEN OCH SVENSKA SPRÅKNÄMNDEN , Esselte Herzogs, Nacka 1982.
- 20- ANATOMISK BILDORDBOK, Heinz Feneis, översättning Ingrid Brinkman 1979.
- 21- BRA BÖCKAR LÄKARLEXIKON Nr 1- 6 , ISBN 91- 86102 - 34 - 6, 1981

سوپاس نامە

پر بە دل سوپاسی ھەموو ئەم برا کوردانە دەکەم کہ لەگەڵم زۆر خەریک بوون و لە یارمەتیدانم ھیچ درییان نەکردوو و ئەوپەری ئەرکیان خستە سەرشانى خۆیان.

۱- دکتور مووستەفا عەلى ، پیداجوونەوہى ووشە پزیشكى یەکانى بەزمانى بیگانەکان (سویدی / ئینگلیزى).

۲- فەرھاد شاكەلى ، پیداجوونەوہى و پاكنووسینى ووشە كوردییەكان زاراوہى سۆرانى و نووسینى بە زاراوہى كرمانجى.

۳- مژدە خەلیل رەشىد ، پیداجوونەوہى و پاكنووسینى ووشە كوردییەكان بە زاراوہى سۆرانى و زمانى سویدی. ھەرۆھا سوپاسى ئەو پيشهكى یە جوانەى دەكەم کہ بۆ فەرھەنگى چاپە سویدی یەكەى نووسیویەتى.

۴- نوری ئەیوب لە گەل فارس تایر بامەرنى ، پاككردنەوہى و پیداجوونەوہى ووشەكان بە زاراوہى كرمانجى.

۵- ھەسیب رۆژبەیانى و عەلى لەبریز پیداجوونەوہى ووشە سویدیەكان و كوردییەكان.

۶- فلیپ لەیلانى لە پاككردنەوہى و سازكردنى وینەكان.

۷- سالى پیرشون (Sally Persson) مامۆستای زمانى سویدی.

۸- سوپاسى ئینستوتیتى كوردى دەكەم لە ستۆكھۆلم بۆ پەیداكردنى سەرچاوەى ووشەى كوردى بەزاراوەى كرمانجى و ھەرۆھا كارى چاپكردنى ئەم فەرھەنگەى گرتە ئەستۆى خۆى .

۹- سوپاسى ئینستوتیتى كوردى فرەنسا دەكەم بۆ سوورد وەرگردنم لە گوڤارى كرمانجى وەك سەرچاوەیەكى سەرەكى بۆ زاراوہى كرمانجى .

ئیتەر ھیوادارم کہ ھەموو دلسۆزیک لە راو پيشنیاری خۆى بى بەشمان نەكات تا لە پاشەپۆژدا بتوانم فەرھەنگىكى زانستى ریک و پیک ترو دەولەمندتر پيشكەش بە زمانە شرینەكەى و نەتەوہەكەمان بكەین .

ئیتەر پشت بە خوا و ھەموو دلسۆزىكى كورد پەرور.

چاپکراوهکانی وهزارهت سالی 2003

- ۱۴۰- هه‌لدیران (کورتە چیرۆک) - ئاسۆ حسەن
- ۱۴۱- أربیل دراسات دیموغرافیه - أقتصادیه... د. خلیل اسماعیل محمد
- ۱۴۲- فرینه‌کان... ئەحمەد محەمەد ئیسماعیل (کۆمەلە چیرۆک)
- ۱۴۳- کۆلنەدان... عەزیزی مەلای رەش (چیرۆکی درێژی منداڵانە)
- ۱۴۴- رێبەری تەندروستی وەرزشوانان... صلاح سەدون
- ۱۴۵- دۆنای دۆن... مەوجود سامان (شیعەر)
- ۱۴۶- خەم بەپێوەری رێختەر... رەزا سەید گۆل بەرزنجی (کورتە چیرۆک)
- ۱۴۷- شەش پێی بەحری... د. ئیبراهیم ئەحمەد شوان (حەکایەتی فۆلکلۆری)
- ۱۴۸- چەند راهێنانیک بۆ بنیاتنانی یاری لەشجوانی... جاسم رەمەزان شیخۆ
- ۱۴۹- کاتم بەفیرۆ نادەم... کاکل محەمەد - بەهرام
- ۱۵۰- پەیرەوانی راستی، یارانێ کوردستان «ئەهلی هەق»... وەرگیڕانی - ئاسۆ کەریم
- ۱۵۱- رێنمایی و خۆپاراستن لەکێشەو رووداوەکانی هاتووچۆ... بیستون نورالدین
- ۱۵۲- قاقله جندۆکە... نازناز محەمەد عەبدولقادر کردوویەتییه کوردی
- ۱۵۳- گیانلەبەران چۆن قسە دەکەن... نازناز محەمەد عەبدولقادر کردوویەتییه کوردی
- ۱۵۴- گیانلەبەران چۆن دەبینن.. نازناز محەمەد عەبدولقادر کردوویەتییه کوردی
- ۱۵۵- سەرمتایەک بۆ تیگەیشتنی هەلبژاردن... محەمەد خورشید توفیق
- ۱۵۶- حەشیشە کێشەکان... فەرهاد پیربال (شانۆنامە)
- ۱۵۷- بۆنی ئەشکەوت... جەلیل کاکە وەیس (چیرۆک)
- ۱۵۸- قەفەسێکی زێرین... جەمال گەردە سووری (چیرۆکی منداڵان)
- ۱۵۹- سیندریلا... وەرگیڕانی مستەفا ئیلخانی زادە (چیرۆکی ئەفسانە)

- ۱۶۰- جرجه مشك... وەرگىرانی مستهفا ئىلخانى زاده (چىرۆكى مندانان)
- ۱۶۱- مراوى... وەرگىرانی مستهفا ئىلخانى زاده (چىرۆكى مندانان)
- ۱۶۲- سهگى ئاوى... وەرگىرانی مستهفا ئىلخانى زاده (چىرۆكى مندانان)
- ۱۶۳- هه لووژه فروش... وەرگىرانی گولهر سيامه نسوورى (چىرۆكى مندانان)

چاپكراوهكانى وهزارهت سالى 2004

- ۱۶۴- زهردهخنهى جوان... ئەحمەد سەيد عەلى بەرزنجى (چىرۆكى مندانان)
- ۱۶۵- وشەن خان چۆن تابلۆكەى رەنگاوپەنگ كرد؟... عەزىز رەشىد هەرىرى (كۆمەلە چىرۆكىنى مندانانە)
- ۱۶۶- مايه، هيز و خوشهويستى... وەرگىرانی بهزاد نەرشەد حەويىزى
- ۱۶۷- دەريای مندان... رۆستەم باجەلان (رۆمانى مندانان)
- ۱۶۸- گولەكان مەقرتین... رەسول بەختيار (چىرۆكى مندانان)
- ۱۶۹- نامەكانى ژاكۆن... جەبار جەمال غەرىب (كۆمەلە چىرۆك)
- ۱۷۰- كالى و گەوهەرى بەخت... محەمەد رەحيم رەمەزان نىروانى (چىرۆكى مندانان)
- ۱۷۱- بەسەرھاتى داىكىك... هيمەت عەزىز كاكەيى (چىرۆكى مندانان)
- ۱۷۲- داب و نەرىتى ژنەيتان لە كوردەواريدا... د. عومەر ئىبراھىم عەزىز (پەتى)
- ۱۷۳- گرى كۆيرە... محەمەد حەسەن رۆژبەيانى كرەوويەتى بەكوردى (كۆمەلە چىرۆكىنى تەنز ئامىزە)
- ۱۷۴- ئىسماعيل حەقى شاوئيس - توپژىنەوه دلشاد مەحمود عەبدوررحمان.
- ۱۷۵- ئەتلەسى توپكارى لەشى مرؤف - موستەعین لەيلانى

**ATLAS OF THE
HUMAN ANATOMY
KURDISH - ENGLISH**

MUSTAEEEN LAILANI

2004



ههولير